

**SVEUČILIŠTE U ZAGREBU
VETERINARSKI FAKULTET**

Hrvoje Lucić, dr. vet. med.

**HISTOLOŠKE I HISTOKEMIJSKE OSOBITOSTI NEKIH
ORGANA PLAVOBIJELOG DUPINA (*Stenella coeruleoalba*)
IZ JADRANSKOGA MORA**

Znanstveni magistarski rad

Zagreb, srpanj 2002.

Ovaj rad je izrađen na
Zavodu za anatomiju, histologiju i embriologiju
Veterinarskog fakulteta
Sveučilišta u Zagrebu,
Predstojnik zavoda: Prof. dr. sc. Vesna Gjurčević-Kantura,
pod stručnim vodstvom
Prof. dr. sc. Hrvoja Gomerčića
u sklopu znanstveno-istraživačkog projekta
„Istraživanje i zaštita sisavaca Jadranskoga mora”
(broj: 053016)
Ministarstva znanosti i tehnologije
Republike Hrvatske
te uz financijsku pomoć
„Gesellschaft zur Rettung der Delphine”
iz Münchena

*Rad ima 133 stranice sa 4 fotografije i 99 mikrofotografija u boji te 117 citiranih referenci.

SADRŽAJ

1. UVOD	1
2. PREGLED DOSADAŠNJIH ISTRAŽIVANJA	3
2.1. Biologija plavobijelog dupina	3
2.2. Biologija dobrog dupina	5
2.3. Pregled morfoloških osobitosti organa kitova (Cetacea).....	7
2.3.1. Morfološke osobitosti dišnog sustava	8
2.3.2. Morfološke osobitosti probavnog sustava	10
2.3.3. Morfološke osobitosti krvožilnog sustava	12
2.3.4. Morfološke osobitosti mokraćno-spolnog sustava	14
2.3.5. Morfološke osobitosti limfnih organa i endokrinih žlijezda	17
2.3.6. Morfološke osobitosti kože	18
2.3.7. Morfološke osobitosti živčanog sustava	20
2.3.8. Morfološke osobitosti skeletnog mišićja	21
3. MATERIJALI I METODE	23
3.1. Životinje	23
3.1.1. Plavobijeli dupini (<i>Stenella coeruleoalba</i>), oznake D27 i D74	23
3.1.2. Dobri dupini (<i>Tursiops truncatus</i>), oznake D20, D22, D41, D54, D55	25
3.2. Uzimanje uzoraka i metode obrade	27
3.2.1. Histološke metode bojenja	27
3.2.1.1. Hemalaun i eozin metoda bojenja (HE)	27
3.2.1.2. Bojenje PAS-metodom i kontrola dijastazom (PAS i D+PAS)	27
3.2.1.3. Bojenje tkiva Mallory metodom (Mallory)	28
3.2.1.4. Pinkusovo bojenje s kiselim orceinom i Giemsom (Pincus)	28
3.2.1.5. Bojenje alcianskim modrilom (Alcian blue)	28
3.2.1.6. Sudan black-B bojenje po Mc Manusu (SBB)	29
3.2.1.7. Bojenje Erlichovim hemalaunom i eozinom (Erlichov HE)	29
3.2.1.8. Metakromazija s Toluidinskim modrilom (Toluidin)	29
3.2.1.9. Feulgenova reakcija (Feulgen)	29
3.2.1.10. Bojenje po Massonu (Masson-trichrome)	30
3.2.1.11. Tehnika za prikaz živčanih stanica i njihovih nastavaka po Klatzu (Klatzo)	30

3.2.1.12. Bojenje po Van Giesonu (Van Gieson).....	30
3.2.2. Metode enzimatske histokemije.....	31
3.2.2.1. Metode utvrđivanja aktivnosti oksidativnih enzima.....	31
3.2.2.1.1. Dehidrogenaza jantarne kiseline (SDH).....	31
3.2.2.1.2. Dehidrogenaza mliječne kiseline (LDH).....	31
3.2.2.1.3. Dehidrogenaza glutamata (GDH).....	32
3.2.2.1.4. NADH ₂ / NADPH-dijaforaza.....	32
3.2.3. Analiza mikroskopskih preparata.....	33
4. REZULTATI.....	34
4.1. Limfni sustav.....	34
4.1.1. Limfni čvorovi (lymphonodi).....	34
4.1.2. Analna tonzila (tonsila analalis).....	36
4.1.3. Timus (thymus).....	37
4.1.4. Slezena (lien).....	38
4.2. Krvožilni sustav.....	40
4.2.1. Grudne rete mirabile (rete mirabile thoracicum).....	40
4.2.2. Aorta.....	41
4.2.3. Srce (cor).....	43
4.3. Dišni sustav.....	45
4.3.1. Dušnik (trachea).....	45
4.3.2. Pluća (pulmo).....	46
4.4. Mokraćni sustav.....	51
4.4.1. Bubreg (ren).....	51
4.4.2. Mokraćovod (urether).....	54
4.4.3. Mokraćni mjehur (vesica urinaria).....	55
4.4.4. Nuzbubrežna žlijezda (glandula adrenalis).....	56
4.5. Ženski spolni sustav.....	59
4.5.1. Jajnik (ovarium).....	59
4.5.2. Jajovod (tuba uterina, salpinx).....	62
4.5.3. Maternica (uterus).....	63
4.5.4. Rodnica (vagina).....	65
4.5.5. Mliječna žlijezda (mamma).....	66
4.6. Muški spolni sustav.....	68
4.6.1. Sjemenik (testis).....	68
4.6.2. Epididimis (epididymis).....	70
4.6.3. Sjemenovod (ductus deferens).....	72
4.6.4. Prostata.....	73

4.6.5. Spolni ud (penis).....	74
4.7. Probavni sustav.....	75
4.7.1. Jezik i ždrijelo (lingua, pharynx).....	75
4.7.2. Predželudac (proventriculus).....	77
4.7.3. Fundusni želudac (pars fundica ventriculi).....	78
4.7.4. Pilorusni želudac (pars pylorica ventriculi).....	80
4.7.5. Crijevo.....	81
4.7.6. Jetra (hepar).....	84
4.7.7. Gušterača (pancreas).....	85
4.8. Živčani sustav.....	87
4.8.1. Živac (nervus).....	87
4.8.2. Kralježnična moždina (medula spinalis).....	88
4.8.3. Mali mozak (cerebellum).....	89
4.8.4. Kora velikog mozga (cortex cerebri).....	90
4.8.5. Hipofiza (hypophysis cerebri).....	94
4.9. Koža.....	97
4.10. Skeletno mišićje.....	99
5. RAZMATRANJE.....	100
5.1. Razmatranje osobitosti limfnog sustava.....	100
5.2. Razmatranje osobitosti krvožilnog sustava.....	102
5.3. Razmatranje osobitosti dišnog sustava.....	103
5.4. Razmatranje osobitosti mokraćnog sustava.....	105
5.5. Razmatranje osobitosti ženskog spolnog sustava.....	107
5.6. Razmatranje osobitosti muškog spolnog sustava.....	108
5.7. Razmatranje osobitosti probavnog sustava.....	109
5.8. Razmatranje osobitosti živčanog sustava.....	111
5.9. Razmatranje osobitosti kože i skeletnog mišićja.....	113
6. ZAKLJUČCI.....	114
7. POPIS LITERATURE.....	116
8. SAŽETAK.....	129
9. SUMMARY.....	131
10. ŽIVOTOPIS.....	133

Zahvaljujem se mentoru, Prof.dr.sc. Hrvoju Gomerčiću na vođenju i savjetima pri izradi ovog rada. Posebno se zahvaljujem Doc.dr.sc. Snježani Vuković na stručnoj i tehničkoj pomoći kao i velikoj podršci koju mi je pružila. Zahvaljujem svim suradnicima na znanstveno-istraživačkom projektu „Istraživanje i zaštita sisavaca Jadranskoga mora”, a posebno Mr.sc. Darinki Škrtić, Mr. Snježani Ćurković, gđici. Martini Đuras, dr.vet.med. i gosp. Tomislavu Gomerčiću, dr.vet.med. Iskreno se zahvaljujem gđi. Gordani Babac-Pašagić, dipl.ing., kao i gđi. Nadi Crnogaj na pomoći u izradi mikroskopskih preparata.

Zahvaljujem svojim roditeljima i sestri na razumjevanju i podršci u svemu što činim. Na kraju, najljepše hvala mojoj supruzi Andreji i mojoj djeci, Margareti i Ivoru, s kojima sve dobiva smisao.

1. UVOD

Morski sisavci, zbog porasta biološke ugroženosti, s jedne strane i potrebe za boljim iskorištavanjem mora bez narušavanja njegove prirodne ravnoteže, s druge strane, postaju sve češćim predmetom opsežnijih istraživanja različitih grana biomedicinske znanosti. Morfologija je područje u kojem veterinarska medicina daje vrlo veliki doprinos. Istraživanja na području makroskopske i mikroskopske anatomije, osim što upotpunjuju sliku bioloških osobitosti, na njima se temelje kako istraživanja fiziologije i patologije tako sve više i klinička ispitivanja u smislu dijagnostike, njege i liječenja ovih životinja.

Većina istraživanja morfologije morskih sisavaca, prvenstveno iz reda kitova (Cetacea), odnosi se na istraživanja na dobrom dupinu (*Tursiops truncatus*), kao predstavnika podreda kitova zubana (Odontoceti) te velikom sjevernom kitu (*Balaenoptera physalus*), kao predstavniku podreda kitova usana (Mysticeti). Dobri dupin je najčešći pripadnik kitova zubana korišten u zatočeništvu (Green, 1972.) što je omogućilo detaljnija istraživanja. S druge strane, kitovi usani su izlovljavani u ogromnom broju te su, u početku, različita istraživanja provedena s ciljem što veće ekonomske iskoristivosti ulovljene životinje, a kasnije, porastom biološke ugroženosti, u svrhu upoznavanja biologije i zaštite pojedinih vrsta. Od početka morfoloških istraživanja pa do danas, znanost posebno zanimaju osobitosti onih organa koji su pretrpjeli znatne promjene zbog prilagodbe životu u vodi (Tarpley, 1987). Red kitova (Cetacea) relativno je mala skupina životinjskih vrsta u usporedbi s nekim drugim redovima sisavaca i obuhvaća 75-80 različitih vrsta koje se međusobno morfološki dosta razlikuju. Jednako tako i unutar pojedinih vrsta kitova postoje morfološke varijacije između populacija s obzirom na stanište u kojem žive, otvorena ili zatvorena mora, obalne ili pelagične vrste Perrin (1991).

Stanje populacije morskih sisavaca u Jadranskom moru svedeno je na jednu jedinu vrstu, dobrog dupina, čija se brojnost procjenjuje na oko 220 jedinki (Gomerčić i sur., 1998). Sve ostale vrste smatraju se samo povremenim stanovnicima, pri čemu identifikacija i praćenje živih, kao i razudba te uzimanje uzoraka tkiva i organa uginulih životinja otvara mogućnost upoznavanja njihovih osobitosti. Među tim vrstama je i plavobijeli dupin (*Stenella coeruleoalba*) koji se u Jadranu ne susreće

često, a pogotovo su rijetkost nalazi svježe uginulih životinja na kojima se mogu provesti detaljnija istraživanja.

Svrha ovog rada bila je utvrditi i opisati osobitosti mikroskopske građe većeg broja organa, u prvom redu, plavobijelog dupina, a zatim i dobrog dupina iz Jadranskog mora te ih međusobno usporediti i zabilježiti moguće razlike. Potpunija slika anatomskih osobitosti istraživanih organa dobivena je utvrđivanjem kako morfoloških tako i nekih od osnovnih histokemijskih osobitosti istraživanih organa te njihovim međusobnim uspoređivanjem. Dobiveni rezultati uspoređeni su i s onima opisanim u literaturi koji su dobiveni istraživanjima na ostalim vrstama sisavaca, poglavito morskim. Nadalje, u znanstvenoj i stručnoj literaturi nedostaje opsežnijih radova koji se odnose na pregled anatomije i histologije pojedinih vrsta morskih sisavaca, osim dobrog dupina (Green, 1972), te u tom smislu ovaj rad može poslužiti i kao svojevrsni atlas koji omogućuje brzi uvid u osnovne morfološke osobitosti organa plavobijelog i dobrog dupina.

2. PREGLED DOSADAŠNJIH ISTRAŽIVANJA

2.1. Biologija plavobijelog dupina

Plavobijeli dupin, *Stenella coeruleoalba* (Meyen, 1833), životinja je ponešto tankog, izduženog kljuna što je jedna od glavnih značajki cijelog roda koji je po tome i dobio ime prema grčkoj riječi στενος, stenos (grč.) uzak, tanak. Ime vrste opisuje i osnovnu boju životinje prema latinskom korijenu riječi *coeruleus*, -a, -o (lat.) plavi i *albus*, -a, -o (lat) bijeli. Lateralna površina tijela na sebi ima karakteristične crne pruge, jednu od oka do anusa i drugu od oka do kranijalnog prihvata prsne peraje. Taj dio tijela također nosi i dobro vidljivu bijelu traku oblika slova "V" koja počinje oko oka i pruža se s dva kraka prema leđnoj peraji. Osnovna boja tijela u području leđa varira od svjetlije sive do tamno sive ili plavo sive, dok je trbuh bijeli do svjetlo ružičast (Leatherwood i sur., 1983; Archer i Perrin, 1999). Glava je laganija sa područjem melona koje je, dobro izraženim pregebom, odvojeno od kljuna. Broj zuba iznosi 78-106/78-110 (Carwardine, 1995).

Prosječna tjelesna duljina ovog dupina iznosi od 1,8 do 2,5 m, pri čemu su ženke nešto manje i lakše od mužjaka, iako podaci dobiveni na sredozemnoj populaciji govore o nepostojanju spolnog dimorfizma (Di-Méglio i sur., 1996). Spolnu zrelost dosežu s tjelesnom dužinom od 1,8-1,9m, a rađaju se dugi oko 1m. Mase su od 90 do 150 kg (Perin, 1975; Carwardine, 1995).

Najviše su istraživani u sjeverozapadnim morima Tihog oceana gdje je ustanovljeno da imaju produženu sezonu parenja koja traje tijekom zime, proljeća, a moguće i tijekom kasnog ljeta. Smatra se da trudnoća traje oko dvanaest do trinaest mjeseci (Archer i Perrin, 1999). Mlade životinje počinju jesti drugu hranu, osim mlijeka, oko trećeg mjeseca života, prosječna laktacija traje od šest do dvanaest mjeseci iako ima podataka da neke jedinke još u drugoj godini starosti nisu u potpunosti odbijene od sise (Nishiwaki, 1972; Leatherwood i sur., 1983). Spolna zrelost nastupa u petoj ili šestoj godini starosti. Ženka prosječno rađa po jedno mladunče svake tri godine (Leatherwood i sur., 1983). Prosječan životni vijek procijenjuje se na 25-30 godina (Nishiwaki, 1972).

Žive u jatima koja u oceanima mogu brojati i više stotina jedinki dok su manje skupine uočene u Atlantskom oceanu i Sredozemnom moru. Prisutni su i u Tihom oceanu kako zapadnom, gdje su najviše i istraživani, tako i u istočnom tropskom, gdje se dugo vjerovalo da ih nema (Perrin, 1975). Pri socijalizaciji plavobijelog dupina uočena je i segregacija prema spolu i dobi, pa se smatra da stalne skupine uglavnom čine subadultne jedinke i spolno zrele ženke, dok se povremeno formiraju i skupine odraslih jedinki oba spola što je vezano uz sezone parenja ili zajednički lov (Calzada i sur., 1994). Također se opisuju i slučajevi njihovog udruživanja s običnim dupinom (*Delphinus delphis*), a u istočnom tropskom Tihom oceanu i s tunama. Posljednjih godina po prvi put, opisuju se i masovna nasukavanja ove vrste dupina (Gales, 1992; Carwardine, 1995). Sezonalna migracija jata plavobijelog dupina opisana je samo oko obala Japana gdje je utvrđeno da zimu provode u Istočnom kineskom moru, a ljeta u otvorenim vodama sjevernog Tihog oceana.

U prirodi su vrlo uočljivi zbog izrazite aktivnosti u površinskim vodama u smislu čestog iskakanja s karakterističnim položajima tijela. Rone oko pet do deset minuta, a prilikom hranjenja zaranjaju i do dubine od 200 m. Hrane se mezopelagičnim vrstama riba, glavonošcima, mekušcima i rakovima, pri čemu ribe koštunjače i lignje čine 50% prehrane (Bello, 1993; Würtz i Marrale, 1993). Njihovim predatorima smatraju se neke vrste morskih pasa i kitovi ubojice.

Zabilježeni su u svim tropskim i subtropskim, toplim morima. Forcada i sur. (1990) zaključuju da su rasprostranjeni u morima čija je temperatura oko 19°C kakav je sjeverozapadni Atlantik kao i mora oko Japana. Smatraju se i stalnim stanovnicima Sredozemnog mora dok su u Jadranskom moru samo povremeno uočeni (Gomerčić i sur., 1994; Bearzi i sur., 1998). No unatoč širokom području rasprostranjenosti, najviše su istraživani u Japanu, dijelom zato što se ondje najviše ekonomski iskorištavaju, a djelom i zbog izražene pelagičnosti ili mezopelagičnosti vrste. Osim ciljanog izlova vrstu značajno ugrožava i slučajno hvatanje velikog broja životinja u mreže pri izlovu tune.

2.2. Biologija dobrog dupina

Dobri dupin, *Tursiops truncatus* (Montagu, 1821), životinja je robusnijeg izgleda tijela u usporedbi s drugim vrstama dupina. Takva mu je i glava, obično s kratkim i ponešto debljim kljunom, oštro razgraničenim od područja melona. Etimologija naziva roda i vrste također se odnosi na ove osobine. *Tursiops* potječe od latinske riječi *tursio* koja (prema Pliniju) označava životinju sličnu dupinu ($\delta\epsilon\lambda\phi\iota\varsigma$, *delphis* (grč.) dupin), zatim grčke riječi $\omicron\pi\varsigma$, *ops* (grč.) lice, te latinske riječi *trunco*, *I.* (lat) podrezati (Leatherwood i sur., 1983). Hrvatski naziv, dobri dupin, narodni je naziv koji se odnosi na osobitosti u ponašanju ove životinje, a kojim su ju hrvatski ribari nazivali vjerujući da im ne trga mreže nego im, štoviše, tjera ribu u iste (Brusina, 1889).

Jedinke unutar vrste pokazuju varijacije u veličini, obliku i boji tijela koje se povezuju s zemljopisnim područjem u kome obitavaju (Perrin, 1984). Pri tome se uglavnom govori o dvije varijante, manjeg dupina koji živi u obalnom području te većeg i robusnijeg koji živi u otvorenom moru i oceanima (Carwardine, 1995). Boja tijela varira od svjetlo sive do tamno sive ili sivo smeđe pri čemu je najtamnija na leđima, postrance prelazi u svjetliju da bi na truhu postala bijeličasta ili blago ružičasta. Leđna peraja je položena na sredini leđne crte, srpolikog oblika, tamno obojena, oblik joj može varirati, a Leatherwood i sur. (1983) opisuju i mogućnost njenog potpunog izostanka u životinja koje žive u polarnom području. Dužine su od 1,9 do 3,9 m i prosječne mase od 275 kg, ženke su u pravilu nešto manje i lakše, a kod rođenja su dugački od 0,85 do 1,3 m i mase od 15-30 kg. Laktacija traje od 18 mjeseci do 2 godine (Cockcroft i Ross, 1989). Zubna formula je u rasponu 40-56/36-54 (Carwardine, 1995), a zubalo je uniformno bez generacije mliječnih zuba (Green, 1972). Na kruni zuba dobro su uočljivi znaci istrošenosti, osobito kod starijih jedinki, ovisno o vrsti hrane. Prema zubima im se procjenjuje životni vijek i do 40 godina (Cockcroft i Ross, 1989). Prilagodba uvjetima okoliša u pojedinim populacijama utječe na eventualnu sezonalnost u reprodukciji (Urian i sur., 1996). Hrane se različitim vrstama riba i beskralježnjaka. Obalne populacije svoj način prehrane često prilagođavaju aktivnostima čovjeka hraneći se ribom odbačenom sa ribarskih brodova ili vadeći ribu iz mreža (Leatherwood i sur., 1983).

Obalne populacije se obično udružuju u manje skupine s prosječno 10 do 25 životinja, a za populacije u oceanima i otvorenim morima opisane su i skupine od stotinu ili više jedinki (Nishiwaki, 1972; Leatherwood i sur., 1983). U Jadranskom moru su opisane skupine u rasponu od 6 do 35 (Bearzi i sur., 1994). Različite skupine se često udružuju radi zajedničkog lova, pri čemu je opisano i njihovo udruživanje s drugim vrstama kitova zubana, kao i određena kooperativnost s lokalnim ribarima. Mužjaci su često u manjim skupinama koje se s drugim takvim skupinama bore za dominaciju među ženkama (Connor i sur., 1998). Ova vrsta dupina najčešća je u zatočeništvu, u zoološkim vrtovima, akvarijima i morskim parkovima gdje se i razmnožavaju što je prvi put opisano 1938. godine (Robeck i sur. 1994). Opisani su i slučajevi spontanog križanja s drugim vrstama kitova zubana (Ridgway, 1972; Leatherwood i sur., 1983).

Nastanjuju gotovo sva svjetska mora i oceane. Obalne populacije često ulaze duboko u zaljeve, lagune, luke, ušća i rijeke po nekoliko milja uzvodno. Sve populacije privlače aktivnosti čovjeka na moru pri čemu znatno stradavaju bilo da su uhvaćene u mreže kod tunolova na otvorenim morima ili se zapliću u mreže stajačice u priobalnim područjima. Osim toga u svijetu postoje i zone njihova ekonomskog iskorištavanja kao što su Crno more, obale Sri Lanke, Zapadne Afrike, Zapadne Indije i Venezuele (Leatherwood i sur., 1983).

Stanje populacije dobrog dupina u Hrvatskom dijelu Jadranskog mora procjenjuje se na oko 220 jedinki (Gomerčić i sur., 1998).

2.3. Pregled morfoloških osobitosti organa kitova (Cetacea)

Kitovi, Cetacea, tijekom filogeneze su preživjeli mnoge promjene u svojoj anatomiji da bi postali krajnje prilagođeni životu u potpunom akvatičkom okruženju. Zadržavši osobine kopnenih sisavaca kao što su viviparnost i dojenje mladunčadi, homeotermija i disanje plućima, značajne promjene preživjeli su u prvom redu s obzirom na oblik tijela i lokomociju čime im je omogućeno izvrsno plivanje i ronjenje (Nishiwaki, 1972). Unatoč razlikama u obliku tijela između pojedinih vrsta, osnovni je vretenast, hidrodinamičan oblik koji osigurava najmanji otpor pri kretanju kroz vodu. Kaudalni dio repa je proširen u peraju, dorzoventralno spljoštenu, sastavljenu od dva srpolika reznja građena od vezivnog i masnog tkiva s medijanom koštanom osnovom posljednjih repnih kralježaka. Sličnu građu, ali bez koštane osnove ima i leđna peraja koju posjeduje većina vrsta kitova. Ovaj organ pojačan je potkožnim vezivnotkivnim vlaknima koja se protežu od baze do vrha peraje. Repna i leđna peraja osim uloge u kretanju i statici životinje značajne su u termoregulaciji zbog osobitosti vaskularizacije (Rommel i sur., 1992, 1994).

Parne prsne peraje imaju istu osnovnu koštanu podiobu kao prednji ekstremiteti kopnenih sisavaca, a zdjelčni ud u potpunosti je nestao osim malenog, parnog rudimenta zdjelice uklopljenog u lateralno mišićje trupa iznad i pored genitalnog područja (Ridgway, 1968; Green, 1972). Dokaz porijekla od kopnenih sisavaca pojavljuje se u tijeku embrionalnog razvoja kada se pojavljuju osnove za stražnje ekstremitete koji se kasnije izgube (Sumich, 1992; Sedmera i sur., 1997).

Koža kitova je glatka, bez dlaka, a boja svih vrsta u rasponu je od crne do bijele. Nemaju ušku, a zvukovod je reduciran u tanku vezivnotkivnu cijev s malenim točkastim otvorom. Vanjski spolni organi povučeni su u genitalni nabor, a u oba su spola gonade smještene unutar trbušne šupljine. Po jedna bradavica mliječne žlijezde u ženskih životinja također je smještena unutar procjepa koji se nalaze sa svake strane spolnog otvora (Ridgway, 1968; Green, 1972).

2.3.1. Morfološke osobitosti dišnog sustava

Nosna šupljina sastoji se od dva nosna prohoda koja se okomito spuštaju u ždrijelo. Na njihovom gornjem kraju nalaze se nosne vrećice koje završavaju s nosnicama u kitova usana, odnosno nosnicom u kitova zubana. Prednji dio ruba nosnice oblikovan je kao mišićno-vezivnotkivni kožni nabor kojim je moguće zatvoriti ulaz u nosne vrećice i nosnu šupljinu. Same nosne vrećice su podijeljene u četiri para, premaksilarne, vestibularne, tubularne i malene vezne vrećice (Green, 1972).

Green (1972), nadalje, opisuje grkljan kitova zubana sastavljen od osnove grkljanskih hrskavica međusobno povezanih grkljanskim mišićjem. Aritenoidna i epiglotična hrskavica su znatno izdužene i formiraju cjevastu strukturu koja se poput kljuna usmjerava prema ždrijelnom otvoru nosne šupljine. Reidenberg i Laitman (1988) opisuju i postojanje nabora sluznice grkljana koji svojom morfologijom i položajem odgovaraju glasnicama kopnenih sisavaca. Navode mogućnost njihove uloge u stvaranju inicijalnog zvuka koji se zatim pojačava u nosnim vrećicama i koristi u eholokaciji ili kao takav služi u određenoj glasovnoj komunikaciji među životinjama. Dušnik je kratak, ali razmjerno prostranog lumena, sastavljen od brojnih, zatvorenih hrskavičnih prstena koji ponegdje međusobno sraštavaju.

Pluća kitova su izduženog, stožastog ili piramidalnog oblika, a većina funkcionalnog plućnog tkiva smještena je u dorzalnoj polovici prsne šupljine. Plućna krila su asimetrična, a režnjevitost je nikako ili slabo izražena. Većina vrsta posjeduje trahealni, eparterijalni bronh, a kod vrsta koje ga nemaju desni glavni bronh je veći (Green, 1972).

Simpson i Gardner (1972) opisuju mikroskopsku građu respiratornih puteva u kitova koja pokazuje nekoliko modifikacija u odnosu na kopnene sisavce, usmjerenih ka brzom i snažnoj izmjeni zraka. Hrskavični prsteni prisutni su sve do alveolarnih vrećica, a njih prema lumenu obavija i vanjski sloj podužnih elastičnih vlakana submukoze. Drugi, unutarnji sloj elastičnih vlakana nalazi se uz granicu prema sluznici. Slojevi elastičnih vlakana protežu se do najsitnijih zračnih prohoda kao i kružni snopovi glatkih mišićnih stanica, istraživani na sivom kitu (*Eschrichtius robustus*) i južnoameričkom riječnom dupinu (*Inia geoffrensis*). Mukoznih žlijezda ima vrlo malo, a vrčaste stanice obično nisu prisutne.

Haldiman i sur. (1984) opisuju mikroskopsku građu sluznice prednjih respiratornih putova u grenlandskog kita (*Balaena mysticetus*). Prema njihovim zapažanjima sluznicu pokriva mnogoslojni pločasti parakeratinozni, pigmentirani epitel koji se proteže od nosne šupline do prednjeg dijela grkljana gdje gubi parakeratinozni sloj i postaje neorožnjali. Na prijelazu u dušnik epitel postaje višeredni visokoprizmatični kakav je i u glavnim bronhima. Lamina propria nosnog predvorja čini gusto, fibrozno vezivno tkivo, dok u grkljanu to tkivo nije tako gusto i sadrži više elastičnih vlakana. Nadalje autori navode da je lamina propria dušnika i dušnjaka sačinjena je od lamina podužnih elastičnih vlakana s nešto razgranatih tubuloalveolarnih mukoznih žlijezda, a hrskavice koje čine osnovu zračnih prohoda su hijaline.

Pluća sadrže znatno više potpornog vezivnog tkiva nego u kopnenih sisavaca, a u malih vrsta kitova zabilježena je i pojava nježnih snopova mioelastičnih stanica u terminalnim bronhima gdje vjerojatno imaju funkciju određenih sfinktera. Engel (1966) navodi da je u brazdastih kitova sloj elastičnih vlakana deblji nego je to u kopnenih sisavaca u kojih dominira glatkomišićna komponenta nad elastičnom te bi to tkivo zapravo, bilo “elastično-mišićnog” tipa. Simpson i Gardner (1972) nadalje, navode da su alveolarni vrećice kao i međualveolarne pregrade također opskrbljene značajnim slojem ovakvih vlakana, vjerojatno s ulogom sfinktera. Svaka međualveolarna pregrada posjeduje i dvostruku kapilarnu opskrbu, sa svake strane po jedna, što je još jedna osobitost pluća u kitova.

Henk i Haldiman (1990) opisuju specifičnosti mikroskopske građe pluća u grenlandskog kita (*Balaena mysticetus*), koja se značajno razlikuju od pluća kako kopnenih sisavaca tako i manjih vrsta kitova zubana. U ove vrste višeredni visokoprizmatični epitel s trepetljikama zastupljen je do najsitnijih ogranaka bronha dok se epitel bez trepetljika (kao moguće Clarine stanice) pojavljuje tek na vrlo kratkoj udaljenosti od alveolarnih vrećica ili samih alveola što nije slučaj u ostalih vrsta sisavaca. Isto tako i glatka mišićna stanica prisutna su tek u završnim ograncima zračnih putova neposredno prije samih alveola. Također navode i prisustvo PAS pozitivnih epitelnih stanica što upućuje na aktivnu sekreciju sluzi. Prema rezultatima Simpsona i Gardnera (1972), toliki broj PAS pozitivnih stanica nije primjećen u manjih vrsta kitova zubana. Mioelastični sfinkteri, karakteristični za završne ogranke zračnih putova većine kitova zubana, u grenlandskog kita nisu uočeni.

Ovaj podatak slaže se s rezultatima Bortolottoa (1994) koji, opisujući građu pluća više vrsta kitova, povezuje prisustvo mioelastičnih sfinktera s osobitostima ronjenja. Zaključuje da među istraživanim vrstama, ove strukture nedostaju u onih kitova koji prolongirano rone do većih dubina, a pluća su im manjeg kapaciteta za razliku od manjih kitova zubana s većim plućnim kapacitetom i većom frekvencijom disanja koji imaju razvijene mioelastične sfinktere.

2.3.2. Morfološke osobitosti probavnog sustava

Usna šupljina je dugačka i širi se prema ždrijelu. Zubalo u kitova zubana je homodontno i sastoji se od brojnih oštih zuba s jednim korijenom te je kao takvo, prilagođeno uzimanju hrane bez žvakanja. Zubi su konusnog oblika i građeni od slojeva dentina koji počinju od cakline i nastavljaju se prema šupljini zuba, a njihov broj odgovara godišnjim zonama ugradnje kalcija prema kojima je moguće odrediti starost životinje (Myrick i Cornel, 1990; Slooten, 1991; Molina i Oporto, 1993). Prema njima je moguće pratiti eventualne stresne situacije (bolesti, gravidnost) koje su se odrazile na mineralizaciju dentina, bilo da je došlo do smanjenog odlaganja kalcija ili do njegove mobilizacije iz zuba, što ostavlja tragove u smislu stanjenja cijele zone dentina ili lokalnih, repariranih oštećenja (Myrick, 1988).

Donja čeljust je pokretljiva samo u jednom smjeru dok su koronoidni izdanci krajnje reducirani ili ih nema. Jezik je kratak i širok s pokretljivim vrhom (Green, 1972). Dobri dupin kao i većina vrsta kitova nema jezične bradavice ni okusne pupoljke, za razliku od perajara koji su ih tijekom evolucijskog razvitka zadržali (Kubota, 1967). Pokriva ga debela, glatka sluznica obložena slojem parakeratinoznih stanica. Vrh jezika potpuno je gladak bez ikakvih bradavica ili žlijezda u sluznici. Na prijelazu tijela u korijen jezika prisutne su pukotine oblika slova "V" koje se protežu prema korjenu i u njima su prisutni otvori jezičnih žlijezda (Yoshimura i sur., 1999). Tubuloalveolarne žlijezde i njihovi odvodni kanali prisutni su na bazi jezika. Skeletno-mišićna osnova odgovara onoj u čovjeka i ostalih kopnenih sisavaca (Simpson i Gardner, 1972).

Ždrijelo je izrazito mišićno i nastavlja se u relativno kratak jednjak koji prolaskom kroz ošit ulazi u predželudac kod većine vrsta. U dobrog dupina opisane su nakupine limfnih čvorića s zametnim središtima raspoređene oko kripte sluznice

ždrijela koje bi prema izgledu i položaju odgovarale ždrijelnim tonzilama (Simpson i Gardner, 1972).

Weber (1888) i Langer (1996) u svojim istraživanjima opisuju podjelu želudaca u nekoliko komora kod različitih vrsta kitova. Želudac je u osnovi podijeljen u tri osnovne komore od kojih je najveća prva, predželudac. Izuzetak su vrste iz porodice Ziphiide kod kojih nema predželuca. U pojedinim vrsta kitova postoje različitosti tijekom ontogenetskog razvoja što je rezultiralo razlikama u veličini i obliku predželuca te hvatištu mezogastrija, a time i određene razlike u grananju celijačne arterije (Langer, 1996). Predželudac je pokriven sluznicom bez žlijezda, oblikovanom u brojne debele nabore, pokrivene s keratinoznim slojem mnogoslojnog pločastog orožnjalog epitela. Druga komora je fundusni ili glavni želudac pokriven žlijezdanom sluznicom koja izlučuje većinu probavnih enzima. Unutar žlijezda se dobro diferenciraju tri tipa sekretornih stanica, mukozne, glavne ili zimogene i parijetalne, što odgovara građi žlijezdanog želuca u kopnenih sisavaca. Treći je pilorusni želudac koji je više cjevastog nego vrećastog oblika, za razliku od prethodna dva, sadrži dobro razvijene mukozne žlijezde. Lamina propria i submukoza (podsluznica) mu sadrže brojne limfne čvoriće. Završava piloričkim sfinkterom iza kojeg slijedi proširenje, ampula dvanaesnika (Ridgway, 1968; Simpson i Gardner, 1972, Tarpley i sur., 1987).

Crijeva kitova zubana, za razliku od kitova usana, su dugačka, bez jasne morfološke granice između tankih i debelih, a slijepo crijevo nije razvijeno. Sluznica građom odgovara onoj u tankom crijevu čovjeka. Crijevnih resica nema u ampuli dvanaesnika nego se one počinju pojavljivati kasnije i protežu se distalno u relativno kratki kolon gdje površina sluznice postaje ravna kao i u debelom crijevu čovjeka. Brunnerovih žlijezda u dvanaesniku nema, nama ni Panethovih stanica, dok su Peyerove ploče ponekad prisutne (Simpson i Gardner, 1972).

Jetra je sastavljena od dva režnja s dobro razvijenim žučnim kanalima, ali bez žučnog mjehura. Normalno je vrlo tamne boje, tamno-crvenosmeđa gotovo crna i čvrste konzistencije. Građena je od nizova hepatocita s prostranim sinusoidama između njih (Gomerčić i sur., 2000). Osobita pojava u mikroskopskoj građi jetre većine kitova je prisustvo određenog zapornog uređaja u obliku mišićnog sfinktera u venama režnjeva i režnjića kao ograncima portalne vene, a slična pojava opisana je i u nekih vrsta morskih riba (Varićak i Frank, 1953; Varićak, 1955; Varićak, 1959). Ovi sfinkteri opisani su u dobrog dupina (*Tursiops truncatus*), običnog dupina (*Delphinus*

delphis), obalnog dupina (*Phocoena phocoena*), vrste *Stenella longirostris*, ali ne i u južnoameričkog riječnog dupina (*Inia geoffrensis*), vrste *Phocoenoides dalli*, bijelog dupina (*Delphinapterus leucas*), sivog kita (*Eschrichtius robustus*) i nekih vrsta perajara. Moguće je da potpomažu kod zadržavanja krvi u venoznim rezervoarima tijekom produženog ronjenja (Simpson i Gardner, 1972).

Gušterača svojom morfologijom odgovara tipu sisavaca općenito, osim što je podijeljena u nekoliko režnjeva koji su položeni u ponešto drugačijim odnosima s okolnim organima nego je to u kopnenih sisavaca. Dorzalni dio gušterače povezan je naborom potrbušnice s uzlaznim kolonom i jetrom. Otočići endokrinog tkiva su manje nakupine stanica, ali zato brojnije nego je to slučaj u ostalih sisavaca (Ridgway, 1968; Simpson i Gardner, 1972). Brojni odvodni kanali iz kranijalnog i kaudalnog režnja gušterače ulijevaju se u žučne i zajedničkim ductusom hepato-pancreaticusom dolaze u dvanaesnik. Prvo leže između slojeva mišićnice dvanaesnika, a zatim na završetku njegovog silaznog dijela do kraja probijaju stijenku i izlijevaju se u lumen (Boyden, 1966).

2.3.3. Morfološke osobitosti krvožilnog sustava

Prilikom prilagodbe kitova na život u vodi ovaj organski sustav je pretrpio značajne promjene. Srce se sastoji od četiri šupljine i građom odgovara onom u kopnenih sisavaca. Stijenka klijetki tvori znatno veći broj trabekula nego imaju kopneni sisavci pri čemu je sama stijenka desne klijetke tanja. Srce čini oko 0,5 % tjelesne mase u manjih vrsta dok je u većih kitova taj postotak i manji (Pilleri i Gihl, 1969; Green, 1972). Truex i sur. (1961) opisuju srce, posebno koronarnu cirkulaciju velikih vrsta kitova. Obje koronarne arterije dobro su razvijene, oko njih nema masnog tkiva, a u većine životinja bolje je razvijena lijeva iako ima i primjeraka u kojih je desna koronarna arterija jača od lijeve.

Endokard je blijed, relativno debeli sloj posebno u pretklijetkama. U klijetkama je pojačan slojem kolagena s raspršenim elastičnim vlaknima koja dopiru do unutrašnje površine srca, a prisutna su i u zaliscima u većoj količini nego je to slučaj u kopnenih sisavaca. Purkinjeove stanice relativno su velike i dobro odvojene od ostalih stanica miokarda. U obliku vlakana pružaju se subendokardijalno, duž unutarnjih stijenki obje klijetke. U grendlandskog kita (*Balaena mysticetus*) opisana

su vrlo velika Purkinjeova vlakna su jasnom demarkacionom crtom odvojena od ostalih stanica miokarda i koncentrirana su u blizini endokarda. Okružena su specifičnim spongioznim tkivom kakvog nema u kopnenih sisavaca. Sastav toga tkiva nije istražen jer tijekom standardnih načina fiksacije sadržaj njegovih stanica propada. Njegova funkcija povezuje se s mogućom adaptacijom na promjene tlaka unutar srca čime se Purkinjeova vlakna mehanički zaštićuju od tlaka krvi iz lumena srčanih šupljina ili od tlaka zbog kontrakcije okolnih stanica miokarda (Pfeiffer, 1990). Vezivnotkivne trabekule su tanke, a masno tkivo se rijetko skuplja ispod epikarda (Simpson i Gardner, 1972). Stanice srčanog mišića svojom morfologijom odgovaraju tipu sisavaca općenito osim što je primjećena znatno veća punjenost glikogenom u usporedbi s stanicama miokarda kopnenih sisavaca (Pfeiffer, 1990).

Po izlasku iz lijeve klijetke aorta ima karakterističan lijevi luk koji se nalazi ispod trupova grudnih kralješaka, a zatim se usmjerava dorzokaudalno (Green, 1972). Sadrži vrlo debeli srednji sloj stijenke s mnoštvom elastičnih vlakana koja su skupa s glatkim mišićnim stanicama uklopljena u stromu kolagenih vlakana (Simpson i Gardner, 1972).

Kaudalna šuplja vena izrazito je prostrana i elastična, a u području ošita posjeduje mišićni sloj oblika i funkcije sfinktera koji može znatno smanjiti lumen žile i tako ograničavati protok krvi prema srcu. Sličan sustav mišićnih stanica posjeduju i jetrene vene (Ridgway, 1968).

Jedna od glavnih specifičnosti krvožilnog sustava ovih životinja su rete mirabile, kao spužvasta vaskularna masa koja se proteže od područja glave (rete basis cranii) do područja repa (rete caudale). Na bazi mozga posebno je dobro razvijena oko izlazišta vidnog živca, oko koštane osnove srednjeg i unutarnjeg uha te se nastavlja u sinuse glave i duž kralješničnog kanala. Najveće su grudne, rete thoracicum, smještene dorzalno između trupova kralježaka i rebara. Naprijed se nastavlja na rete cervicale, a kaudalno se proteže kao rete lumbale i rete pelvicum (Ridgway, 1968; Green, 1972). Sastoje se od pleteža brojnih elastičnih arterijskih ogranaka koji međusobno anastomoziraju, uklopljenih u vezivnotkivnu stromu. Vene koje se tu nalaze manje su elastične, bez zalistaka i bez mišićnog sloja u svojoj stijenci (Ridgway, 1968). Tkivo ovih pleteža sadrži i brojne živčane ogranke. Mogu primiti veliku količinu krvi pa djeluju kao rezervoar krvi u organizmu. Ova vaskularna mreža posebno je dobro razvijena oko zrakom ispunjenih prostora kao što je uho, sinusi

glave i grudni koš gdje djeluje kao erektilno tkivo koje štiti organe od promjena tlaka prilikom ronjenja.

Karakteristika periferne cirkulacije u kitova je i sustav potkožnih vena u perajama. Vene teku paralelno s gustim snopovima vezivnotkivnih vlakana ispod kojih, dublje u tkivu, leže dorzalne i ventralne arterije međusobno povezane brojnim kolateralama. Arterije su opkoljene s brojnim venoznim ograncima tankih stijenki koje preuzimaju toplinu arterija i tako sprječavaju njen gubitak u relativno hladnoj vodi. Ovakav odnos arterija i vena sličan je u prsnim perajama te leđnoj i repnoj peraji (Ridgway, 1968).

Kao osobitost krvožilnog optoka u ovih životinja opisan je i sustav vaskularizacije centralnog živčanog sustava. Arterijsku krv u lubanjsku šupljinu većim dijelom dovodi vertebralna arterija, a manje unutarnja karotidna arterija koja se odvaja od arterije anonime zajedno s vanjskom karotidom i potključnom arterijom (Ridgway, 1968), bez prethodne zajedničke karotidne arterije što je također specifičnost grananja aorte u ovih životinja (DeKock, 1959). Venoznu krv iz lubanjske šupljine odvođe spinalne vene smještene u vaskularnoj mreži oko kraljeznične moždine. Pri tome se jedna od dvije glavne spinalne vene ulijeva u kranijalnu, a druga u kaudalnu šuplju venu pri čemu jugularne vene ostaju relativno male (Ridgway, 1968).

2.3.4. Morfološke osobitosti mokraćno-spolnog sustava

Položaj bubrega unutar trbušne šupljine i odnos prema potrbušnici odgovara onom u kopnenih sisavaca. Oba bubrega približno su iste veličine pri čemu je lijevi nešto kaudalnije u odnosu na desni. Bubrezi su izrazito reznjeviti i podjeljeni u mnoštvo reznjeva ili renkula kojih u dobrog dupina može biti i nekoliko stotina, 450 u jednom bubregu (Ridgway, 1968) a čak i 680 (Tomèe, 2001). Svaki bubrežni reznanj ima svoju koru, srž, bradavicu i čašicu te vlastitu vaskularizaciju, a svakih četiri do šest reznjeva zajedničkim kanalom ulijeva se u mokraćovod. Kora bubrežnog reznja sadrži oko šest redova glomerula i tanja je od srži. Jukstaglomerularni aparat, proksimalni i distalni tubuli odgovaraju onima u ostalih sisavaca. Specifičnost je u tome što sloj vezivnog tkiva na prijelazu kore u srž sadrži snopove glatkih mišićnih stanica u neprekidnom nizu duž arterija arkuata s njihove medularne strane. Funkcija

ovog tkiva nije poznata. Abdelbaki i sur. (1984) opisuju da kod brazdastih kitova unutar ovog tkiva leže arterije arkuate kao i velike vene s vrlo tankim stijenkama. Krvne žile povezane su s bubregom na medijalnoj površini kranijalnog dijela organa bez naznake bilo kakvog hilusa. Henk i sur. (1986) navode da u bubrezima brazdastih kitova nema glatkih mišićnih stanica, osim onih u stijenci krvnih žila, a elastična vlakna su uočena samo u perimedularnom vezivu. Najzastupljenija vezivna vlakna u bubregu grendlandskog kita su retikulinska. Opisuju i jukstaglomerularne stanice unutar stijenske dolazne arteriole.

Mokraćovod napušta bubreg na njegovom kaudalnom okrajku i usmjerava se prema postranim površinama mokraćnog mjehura (Green, 1972). Bubrežne čašice, mokraćovodi kao i mokraćni mjehur pokriveni su prijelaznim epitelom čije stanice sadrže nešto mukoznih zrnaca. Submukozu čine paralelne ploče rahlog vezivnog tkiva, a mišićnica je građena od kružnih snopova glatkih mišićnih stanica (Simpson i Gardner, 1972).

Mokraćni mjehur po svom položaju i odnosu prema potrbušnici kao i zdjelici, unatoč njenoj znatnoj reduciranosti, također odgovara onom u kopnenih sisavaca. Vretenastog je oblika, relativno mali i bez sfinktera mokraćnice jer u ovih životinja nema potrebe za zadržavanjem mokraće. Mokraćnica u muških i ženskih životinja se proteže kao i kod ostalih vrsta sisavaca (Ridgway, 1968; Green, 1972).

Muške spolne žlijezde nalaze se uz dorzalnu trbušnu stijenu, postrance iza bubrega. Izduženog su cilindričnog oblika, a veličina im varira ovisno o vrsti, dobi i stadiju seksualne aktivnosti. Tunica vaginalis pokriva i epididimis, a sastoji se od samo jednog lista jer nema cavum vaginale. Sjemenik se sastoji od režnjeva nepravilna oblika sa septama koje daje tunica albuginea. Između septa je mreža sjemenih kanalića koji preko rete testis u konačnici prelaze u epididimis i čiji osnovni dijelovi odgovaraju onima u kopnenih sisavaca. Vezivnotkivne pregrade između režnjeva sadrže krvne žile i živce. U intersticijskom vezivnom tkivu, između sjemenih kanalića, teško se razlikuju tipovi stanica te se Leydigove stanice vrlo teško uočavaju. Sjemeni kanalići počinju jednim slojem bazofilnih stanica zametnog epitela koje leže na bazalnoj membrani. Prema lumenu kanalića uočljive su i Sertolijeve stanice s velikom, slabije obojenom jezgrom (Simpson i Gardner, 1972).

Od dodatnih spolnih žlijezda razvijena je samo prostata (Green, 1972). Prostata je tubuloalveolarne građe što odgovara onome u kopnenih sisavaca, žlijezdani acinusi su uniformni i formiraju režnjeve ograničene fibroelastičnim

pregradama bez glatkih mišićnih stanica, što se razlikuje od onog u čovjeka. Sabirni kanalići obloženi su kubičnim stanicama (Simpson i Gardner, 1972).

Posebna specifičnost kitova leži u sustavu vaskularizacije sjemenika u smislu održavanja odgovarajuće temperature potrebne za spermatogenezu, obzirom da su smješteni unutar trbušne šupljine. To se ostvaruje zahvaljujući lumbo-kaudalnom venoznom pletеžu, nizu vena i njihovih anastomoza, koji dobiva krv iz vena leđne i repne peraje izložene utjecaju vanjske temperature. Unutar trbušne šupljine, uz ove vene, leži pletež spermatičkih arterija koje svoju toplinu predaju hladnijim venama (Rommel i sur., 1992; 1994).

Muški spolni ud započinje s dva kraka na unutarnjim površinama zdjeličnih kostiju. Krakovi se združuju u tijelo koje oblikuje jasan sigmoidni zavoj. Organ završava glavićem smještenim unutar genitalnog nabora koji se nalazi s trbušne strane, u središnjoj ravnini tijela životinje, između pupka i anusa. Tunica albuginea je dobro izražen mišićnoelastični sloj tkiva ispod kojeg je relativno malo, šupljikavo tijelo koji nije jasno razdijeljeno i predstavlja fibrozni tip penisa. Spužvasto tijelo sadrži periferno slabije razvijen krvožilni pletež i dobro izražen vezivnotkivni sloj s krvnim žilama i živcima oko mokraćnice (Simpson i Gardner, 1972). Dobro su razvijeni ishiokavernozni mišić i retraktor penisa kao i bulbokavernozni mišić koji je umjereno izražen u odnosu na prethodna dva (Ridgway, 1968).

Ženske spolne žlijezde nalaze se iza bubrega u širokom naboru potrbušnice. Osnovna mikroskopska građa odgovara onoj u većine sisavaca tako da parenhimska zona čini koru jajnika. Smatra se da bijela tijela jajnika (*corpora albicantia*) nikada ne nestaju s organa (Simpson i Gardner, 1972). Jajnike djelimično okružuje infundibulum jajovoda koji ih povezuje s dvorožnom maternicom. Rogovi su najčešće nekoliko puta duži nego tijelo maternice koje se nastavlja u rodnicu preko dobro razvijenog pravog materničnog grljka. Mikroskopski, maternica i rodnica odgovaraju tipu građe u sisavaca s karakterističnim cikličkim promjenama vezanim uz stadije spolnog ciklusa. Placenta je epiteliokorijalnog tipa (Simpson i Gardner, 1972). U prednjem dijelu rodnice, odmah iza pravog materničnog grljka, u mnogih vrsta opisani su postrani nabori koji se najčešće nazivaju lažnim grljkom, a vjeruje se da im je uloga u zadržavanju sjemena i spriječavanju njegova ispiranja prilikom kopulacije (Woodhouse i Rennie, 1991). Spolni organi završavaju u genitalnom procjepu u koji se otvara rodnica, dražica, vanjski otvor mokraćnice, a s kaudalne strane unutar istog procjeka smješten je i anus.

Izdužena, ovalna, parna mliječna žlijezda nalazi se između potkožnog masnog tkiva i trbušnih mišića, postrano od genitalnog procjepa što je značajka morfologije i kitova i perajara (Tedman i Bryden, 1981). Svaka žlijezda ima jednu bradavicu smještenu unutar vlastitog procjepa postrano od središnjeg dijela genitalnog procjepa (Ridgway, 1968; Green, 1972). Mlijeko se sa desetak odvodnih kanalića radijarno spušta iz žlijezdanih režnjeva u mliječni sinus koji s jednim otvorom završava na vrhu bradavice (Tedman i Bryden, 1981).

2.3.5. Morfološke osobitosti limfnih organa i endokrinih žlijezda

Zwillenberg (1958) opisuje slezenu brazdastih kitova. Relativno mala slezena ima kapsulu građenu od dva sloja od kojih je unutarnji bogat mišićnim stanicama. Trabekule također sadrže umjereno razvijen sloj nepravilno poredanih mišićnih stanica. Crvena pulpa građena je od široke mreže razmaknutih stanica između kojih autorica nije uočila jasne venozne sinuse kao ni mišićne stanice. PAS reakcijom opisuje plazma stanice unutar kojih su Russelova tjelešca. Općenito, crvene pulpe ima više nego bijele. Pojavu dvostrukog sloja venoznih struktura opisuje Tanaka (1994) u dupina vrste *Globicephala macrorhynchus* i dobrog dupina navodeći unutarnji venozni sloj sastavljen od brojnih sinusoida građenih od endotela s tankim periendotelijalnim tkivom. Ovaj sloj slezene odgovara intermedijarnom sloju primitivnog tipa slezene ranih sisavaca za razliku od živućih vrsta u kojih se razvila marginalna zona. Oko ovog dijela nalazi se sloj s vanjskim venama različitog promjera skupa s intersticijem i trabekulama što bi odgovaralo pravoj crvenoj pulpi tipične slezene sisavaca. Isti autor opisuje i arterije bijele pulpe koje odlaze u crvenu pulpu gdje komuniciraju direktno s venoznim sinusima.

Simpson i Gardner (1972) su opisali limfne čvorove (mezenterijalne, periaortne, vratne i zaušne) i slezenu više vrsta kitova uključujući dobrog dupina, običnog dupina, južnoameričkog riječnog dupina, vrstu *Stenella longirostris* i bjelogrllog dupina (*Globicephala melas*). Mikroskopski, limfni čvorovi su tipični za sisavce osim što pokazuju slabiju limfocitnu aktivnost. Limfni čvorići su slabo ili nikako izraženi, a ako su uočljivi tada ne pokazuju aktivne germinativne centre (Moskov i sur. 1969; Romano i sur., 1993; Cowan i Smith 1999). Slaba je prisutnost i plazma stanica, a njihovu proliferaciju, kao i određenu limfnu hiperplaziju autori

opisuju tek u klinički bolesnih životinja. Iste osobine opisane su i u slezeni, a uz to su u njenim trabekulama uočeni snopovi glatkih mišićnih stanica. Takva vlakna Moskov i sur. (1969) te Romano i sur. (1993) opisuju i u medularnom dijelu limfnih čvorova kitova uz primjećenu jaku eozinofiliju.

Nakupine tonziloidnog limfnog tkiva s kriptama prekrivenim epitelom, a i komponentama mukoznog sekretornog tkiva, opisane su u području analnog kanala kod dobrog dupina. One su smještene u dijelu s mnogoslojnim pločastim epitelom i protežu se prema analnom otvoru (Cowan i Smith, 1995, 1999).

Histološka slika štitnjače odgovara onoj u ostalih sisavaca. Parenhim žlijezde čine folikuli različite veličine i oblika, ali općenito su manji nego u čovjeka. Građeni su od kubičnih stanica i ispunjeni koloidnom supstancom. Interlobularne septe građene su od vezivnog tkiva s krvnim žilama. Vezivo s kolagenim vlaknima slabo je izraženo u zdravih morskih sisavaca, a njegovo povećanje ukazuje na fibrozu (Schumacher i sur., 1993). Hormonalna slika štitnjače odgovara onoj u čovjeka ili štakora osim što je uočena veća razina trijodtironina, a ukupna razina svih hormona ovisi o dobi, spolu i fiziološkom stanju te stresu i sezonalnim varijacijama (St.Aubin i sur., 1996).

Nuzbubrežna žlijezda također je slična onoj u ostalih vrsta sisavaca. Vezivnotkivna ovojnica je razmjerno debela i zajedno s brojnim krvnim žilama i živcima, osim što daje stromu organa, u kitova daje i određenu reznjevitost ove žlijezde (Cartee i sur., 1995). Zona glomerulosa, fasciculata i zona reticularis u većine su vrsta dobro izražene. U kitova je kora žlijezde podjeljena u pseudolobule s vezivnotkivnim vlaknima odvojenim od kapsule. Zona fasciculata je najdeblja od svih zona kore iako se smatra da taj odnos u svih vrsta nije isti. Srž nuzbubrežne žlijezde bogato je vaskulizirana i sadrži dosta živčanih vlakana (Simpson i Gardner, 1972).

2.3.6. Morfološke osobitosti kože

Za kožu kitova je osobitost debeli epitelni sloj, nema dlačnih folikula, znojnih i lojnih žlijezda te keratinoznog sloja. Debljina epitelnog sloja ovisi o vrsti i području tijela pri čemu je na ventralnom dijelu tijela najdeblji. Cijeli epitel dobro je pigmentiran i gotovo sve stanice sadrže pigmentna zrnca (Giacometti, 1967). Područje pigmentacije epiderme počinje od bazalnog i proteže se kroz spinozni sloj. Površinski

slojevi stanica (8-10) pokazuju izduženost i stanjenje pa se doimaju poput parakeratoze. Nadalje, Simpson i Gardner (1972) navode da epidermis kože kitova nema stratum granulosum, stratum lucidum te keratinizirani stratum corneum, iako Green (1972) i Haldiman i sur. (1985) opisuju tanki, ali ipak izraženi stratum corneum. Meyer i sur. (1995) navode da embrionalni, višeslojni epidermis delfinida karakteriziraju četiri epidermalne generacije nastale od bazalnog sloja.

Giacometti (1967) navodi, opisujući mikroskopske osobitosti kože velikog sjevernog kita, da su epitelni sloj i korijum međusobno interdigitirajući povezani pravilnim, debelim i dugačkim dermalnim papilama. Potkožno tkivo, bogato masnim tkivom (blubber), nije razgraničeno jasnom demarkacionom linijom od korijuma, dermisa. Prožeto je brojnim snopovima kolagenih vlakana koja se kroz papile protežu sve do epitela dok elastičnih vlakana u papilarnom sloju korijuma nema. Nešto elastičnih vlakana nalazi se u dubljem sloju korijuma. U blizini korjena dermalnih papila autor opisuje i prisustvo Vater-Pacinijevih tjelešaca kao osjetilnog kožnog organa u kitova što se slaže i s rezultatima Stromberga (1989).

Kroz površinski i duboki sloj korijuma prolaze paralelne površinske arterije i vene. Velike arterije koje iz potkožnog tkiva ulaze u korijum oblikuju u njegovom središnjem dijelu podužni, veliki splet. Iz ovog dermalnog pleksusa se pojedinačne arteriole usmjeravaju prema površini korijuma te se počinju granati u području nastanka dermalnih papila. Njihovi ogranci u obliku trijada arterijskih kapilara oplakuju svaku dermalnu papilu (Giacometti, 1967). Osim dobre vaskularizacije, dermalne papile bogato su inervirane mijeliniziranim i nemijeliniziranim živčanim vlaknima (Giacometti, 1967; Haldiman i sur., 1985). Arteriole i venule tankih stijenki idu paralelno prema površini kako u površinskom tako i u dubokom sloju dermisa. Okomito usmjerene arteriole tankih stijenki ulaze u središte svake dermalne papile i pri tome komuniciraju, putem anastomotskih kanala, s okolnim venama svake strane. Ovakav sustav arteriovenoznih anastomoza u koži morskih sisavaca važan je za održavanje tjelesne temperature u procesu termoregulacije u uvjetima velikih temperaturnih razlika okoliša (Simpson i Gardner, 1972; Molyneux i Bryden, 1978).

2.3.7. Morfološke osobitosti živčanog sustava

Razvoj središnjeg živčanog sustava u morskih sisavaca ima sva osnovna obilježja sisavaca općenito. Prema Flaniganu (1972) neuralna cijev se primarno diferencira u četiri osnovna dijela, prosencephalon, mesencephalon, rhombencephalon i myelon. Dijelovi velikog mozga razvijaju se od mezencefalona te telencefalona i diencefalona diferenciranih od prozencefalona. Mali mozak nastaje iz metencefalona kao jednog dijela rhombencefalona, dok iz njegovog drugog dijela, mijelencefalona nastaje produžena moždina (Ellenberger i Baum, 1943). Mijelonom, Flanigan (1972), naziva dio neuralne cijevi koji predstavlja osnovu kralješnične moždine. Završetkom razvoja, u odraslih jedinki, centralni živčani sustav kitova ima nekoliko osnovnih morfoloških različitosti u odnosu na ostale sisavce.

Colliculi ventrales na corpora quadrigemina srednjeg mozga znatno su razvijeni što nije slučaj u kopnenih sisavaca u kojih su manje izraženi u odnosu na colliculi nasales. Isto tako i auditorni dio osmog mozgovnog živca razvijeniji je u kitova. Pars intermedia hipofize u ovih životinja nije izražen. Tkivo sisolikog tijela nije vidljivo kao "tijelo". Corpus geniculatum mediale thalami također znatno razvijeno. Periferni olfaktorni aparat i bulbus olfactorius, u kitova usana samo djelimično postoji dok ga kitovi zubani uopće nemaju. Enormno je razvijen pallium, plašt velikog mozga s karakterističnim rasporedom vijuga i žljebova (Pilleri i Wandeler, 1964; Flanigan, 1972).

Polutke velikog mozga karakteristično su kratke i široke, a ne izdužene kao u ostalih sisavaca, što je posljedica adaptacije oblika lubanjske šupljine prema obliku kostiju glave, posebno u odnosu na položaj nosnih prohoda. Posljedično tome sljepočni režnjevi znatno su razvijeniji od čeonih i zatiljnih (McFarland, 1965, 1966). Ukupan broj vijuga i žljebova kore velikog mozga veći je nego kod čovjeka, takvu veliku zavojitost Pilleri (1962) povezuje s mogućnošću postojanja i veće količine sive tvari mozga, a time i veće psihičke aktivnosti. Mikroskopski, postoje vrlo različiti rezultati u pogledu broja tipičnih slojeva stanica i njihove gustoće u odnosu na čovjeka i ostale kopnene sisavce. No, Morgane (1965) ipak opisuje kortikalne slojeve kao u primata, a navodi i razlike među pojedinim područjima mozga. Gorry (1963) opisuje i komparativne morfološke, posebno mikroskopske, osobitosti Meynertovog bazalnog ganglija unutar baze mozga pri čemu ovaj autor navodi da su kitovi najviše slični primatima.

Friant (1953, 1955) je opisala i morfološke razlike mozga kitova usana i kitova zubana. Razlike su u obliku moždanih polutki, relativnom nedostatku razvoja njušnog aparata te različitim veličinama pojedinih mozgovnih živaca. U usana su polutke podjednake širine i dužine dok su u usana znatno šire nego što su duge. Zubani nemaju njušni aparat dok je u usana slabo razvijen. U usana je n. trigeminus najbolje razvijen živac, a u zubana je to n. statoacusticus i to posebno njegova auditorna (kohlearna) komponenta.

Kralježnična moždina na poprečnom presjeku ima znatno slabije izraženo vratno i slabinsko zadebljanje nego u kopnenih sisavaca, iako su oba prisutna, što se povezuje s redukcijom prednjeg i nestankom stražnjeg ekstremiteta. Mikroskopski, zanimljiva je razlika u veličini dorzalnog i ventralnog roga moždine pri čemu je dorzalni rog znatno manji u usporedbi s ventralnim i u usporedbi s istim odnosom u kopnenih sisavaca. Smatra se da je došlo do povećanja ventralnog roga, a ne smanjenja dorzalnog, zbog povećanja mišićne mase i posljedičnog povećanja njene inervacije (Flanigan, 1965, 1972).

2.3.8. Morfološke osobitosti skeletnog mišićja

Obzirom na način života kitova, za pokretanje tijela najznačajnije je osovinsko mišićje. Masa aksijalne muskulature organizirana je na sličan način u svih vrsta kitova, podijeljena je u skupine mišića koji podižu i spuštaju rep i skupine tetiva s istim djelovanjem. Pri tome novija literatura određuje isto značenje, za propulziju tijela, kako u pokretanju repa prema gore tako i njegovom aktivnom pokretanju prema dolje (Strickler, 1980; Crovetto, 1990) iako su raniji autori navodili da je aktivno samo pokretanje dorzalne muskulature repa. Osovinsko mišićje pri tome je podijeljeno u dvije najvažnije skupine. Dorzalno je epaksijalno mišićje koje čine m. transversospinalis, m. spinalis, m. longissimus, m. iliocostalis. Ventralno od kralježnice nalazi se hipaksijalna mišićna masa koja počinje na ventralnim površinama poprečnih izdanaka desetog grudnog do osamnaestog slabinskog kralješka, a završava s jakim tetivama koje se prihvaćaju na ventralne površine repnih kralježaka, ševrone i intervertebralne diskove (Crovetto, 1990). Ševroni su izdvojeni koštani elementi koji morfologijom odgovaraju hemalnim lukovima repne kralježnice. Smješteni su ventralno od intervertebralnih diskova susjednih repnih kralježaka.

Histokemijskim osobitostima mišića i pojedinih mišićnih vlakana morskih sisavaca komparativno bave se Hochachka i Foreman (1993) povezujući metabolička svojstva mišića s sposobnostima dugotrajnog ronjenja na većim dubinama. Kvantitativnim metodama određuju aktivnost pojedinih oksidativnih enzima i utvrđuju mogućnost smanjenja njihove aktivnosti u oksidativnom metabolizmu prilikom zaranjanja na veće dubine kroz duže vrijeme. U stanju hipobarične hipoksije zanimljivo je da se odvija oksidacija piruvata, a ne njegova redukcija u laktat, nema skretanja u anaerobno glikolizu. Histokemijski, raste aktivnost piruvat kinaze dok aktivnost laktat-dehidrogenaze (LDH) opada. Sam podražaj moguće je da dolazi od ulaska organizma u stanje fiziološke bradikardije. Pri svemu tome ovaj adaptacijski mehanizam koriste svi tipovi mišićnih vlakana čiji odnos unutar pojedinih mišića ostaje tipičan kao i u kopnenih sisavaca. Dearolf i sur. (2000) opisuju raspored tipova vlakana i njihov metabolizam u novorođenog i odraslog dobrog dupina. Raspored vlakana sasvim mlade životinje odgovara onom u odrasle, dok su metabolički, aerobni kapacitet mišića i razvijenost masnog tkiva u mlade životinje znatno manji.

3. MATERIJALI I METODE

3.1. Životinje

Istraživanje je obavljeno na ukupno sedam životinja. Dvije životinje su plavobijeli dupini (*Stenella coeruleoalba*). Pet životinja su dobri dupini (*Tursiops truncatus*). Obje vrste su u Hrvatskoj najstrože zaštićene prema Pravilniku o zaštiti pojedinih vrsta sisavaca (Mammalia) Zakona o zaštiti prirode, donesenom 17. svibnja 1995. godine te su sve uginule u prirodi.

3.1.1. Plavobijeli dupini (*Stenella coeruleoalba*), oznake D27 i D74

Prvi plavobijeli dupin (D27) je starija muška životinja ukupne tjelesne dužine od 198 cm i mase od 99 kg. Prema metodi GLG (Growth Layer Groups) brojanja slojeva dentina zuba starost životinje procijenjena je na oko 11 godina. Dupin je uočen i praćen dva dana u rijeci Krki kod Skradina gdje je uginuo u prisustvu djelatnika Nacionalnog parka Krka, 23. lipnja 1999. godine. Odmah po uginuću životinja je ohlađena na temperaturi 4°C, a zatim prebačena u zamrzivač na temperaturu od –18°C te je slijedećeg dana dopremljena na Veterinarski fakultet u Zagreb. Razudba je obavljena na Zavodu za anatomiju, histologiju i embriologiju pri čemu su uzeti uzorci organa za mikroskopsku pretragu (koža, potkožno tkivo, melon, skeletno mišićje trupa, jezik, jednjak, predželudac, pilorusni želudac, kranijalni, srednji i kaudalni dio crijeva, linea anocutanea, jetra, gušterača, sluznica nosne šupljine, dušnik, pluća, bubreg, mokraćovod, mokraćni mjehur, sjemenik, sjemenovod, spolni ud, prostata, aorta, rete mirabile thoracicum, hipofiza, nadbubrežna žlijezda, veliki mozak, mali mozak, kralježnična moždina, periferni živac, hipofiza, slezena, limfni čvorovi sredogruđa) i posebno za histokemijsku pretragu (koža, mišić, melon, predželudac, pravi želudac, pilorusni želudac, dvanaesnik, prazno crijevo, jetra, gušterača, pluća, bubreg, sjemenik, nuzbubrežna žlijezda, veliki mozak, mali mozak, kralježnična moždina, slezena).

Drugi plavobijeli dupin (D74) je ženska životinja, dugačka 199 cm i tjelesne mase od 100 kg, zavedena u protokolima projekta pod rednim brojem 74. Starost joj

je procijenjena na oko 15 godina. Lešina životinje pronađena je u moru oko otoka Brača, između Supetra i Splitske (N43°24'0''; E16°34') dana 8. veljače 2002. godine, oko 8 sati u jutro i oko 19 sati istog dana dopremljena je u Zagreb. Transportirana je na ledu. Odmah po dolasku na Zavod za anatomiju, histologiju i embriologiju Veterinarskog fakulteta pristupilo se sekciji. Kao uzrok uginuća utvrđen je akutni difuzni peritonitis izazvan mehaničkim ileusom. Prilikom razudbe uzeti su uzorci tkiva i organa za mikroskopsku pretragu (koža, mišić, mliječna žlijezda s papilom, mokraćni mjehur, mokraćovod, bubreg, nuzbubrežna žlijezda, lijevi jajnik, jajovod, rog maternice, tijelo maternice, maternični grljak, rodnica, predželudac, fundusni želudac, pilorusni želudac, dvanaesnik, jejunum, rectum, linea anocutanea, analna tonzila, rektalni limfni čvor, jetra, slezena, gušterača, pluća, štitnjača) i histokemijsku pretragu (jetra, slezena, bubreg, pluća, tanko crijevo).



Sl. 1 Plavobijeli dupin -D27 (muškog spola, star 11 godina, uginuo u rijeci Krki kod Skradina) neposredno prije razudbe u sekcijskoj dvorani Zavoda za anatomiju, histologiju i embriologiju Veterinarskog fakulteta u Zagrebu.



Sl. 2 Plavobijeli dupin -D74 (ženka, stara oko 15 godina, uginula u moru oko otoka Brača) neposredno prije razudbe u sekcijskoj dvorani Zavoda za anatomiju, histologiju i embriologiju Veterinarskog fakulteta u Zagrebu.

3.1.2. Dobri dupini (*Tursiops truncatus*), oznake D20, D22, D41, D54 i D55

Ukupno je obrađeno pet životinja ove vrste. Istražena je ženka dobrog dupina čija je starost procijenjena na oko 21 godinu prema GLG metodi. Ukupna tjelesna dužina iznosila je 288 cm, a masa 214 kg. Pronađena je na obali mora u Pirovcu pokraj Šibenika, 8. listopada 1997. godine. Uginula je zbog disfunkcije jetre (Gomerčić i sur., 2000). Prilikom razudbe uzeti su uzorci tkiva i organa spremljeni u 4%-tni formalin od čega su za ovaj rad upotrebljeni bubreg, kralježnična moždina, aorta i slezena.

Dupin (D22) je mlađi mužijak čija je starost procijenjena na oko 3 godine. Ukupna tjelesna dužina iznosila je 234 cm. Pronađen je 17. ožujka 1998. godine, u ribarskoj mreži na dubini od oko 60 m, u moru uz otočić Melevrin kod mjesta Kanica pokraj Rogoznice. Razudba je obavljena na mjestu gdje je izvučen na obalu. Uzrok smrti bilo je utapljanje. Za ovaj rad upotrebljeni su uzorci slijedećih organa: bubreg, nuzbubrežna žlijezda, slezena, jetra, medijastinalni limfni čvorovi, pluća, gušterača, pilorusni želudac, sjemenik, nussjemenik, prostata. Svi uzorci fiksirani su u 10% formalinu te nakon obrade pretraživani histološkim metodama.

Treća životinja (D41) je dobar dupin zaveden pod brojem 41. Bila je to ženka ukupne tjelesne dužine 261 cm i mase 224 kg, a starost joj je procijenjena na oko 12 godina. Pronađena je u moru kod naselja Milna na otoku Hvaru 27. travnja 2000. godine. Istog dana hladnjačom je u smrznutom stanju otpremljena u Split, a zatim u Zagreb gdje je do razudbe čuvana također u hladnjači na temperaturi od -20°C . Kao uzrok uginuća utvrđene su opsežne tumorozne promjene koje su zahvatile pilorusni želudac i gušteraču te susjedne limfne čvorove. Na svim ostalim organima nisu utvrđene promjene. Za ovaj rad upotrebljeni su uzorci kože, rete mirabile grudnog područja, aorta, trbušni mišići, pluća, jednjak, ždrijelo, predželudac, fundusni želudac, dvanaesnik, rektum, jetra, slezena, medijastinalni limfni čvorovi, rektalni limfni čvorovi, nepromijenjeni dio gušterače i bubreg.

Četvrta životinja iz ove skupine (D54) je dobar dupin zaveden pod brojem 54. Ženskog je spola, a starost je procijenjena na oko 15 godina. Ukupna tjelesna dužina iznosila je 281 cm i masa 236 kg. Uzrok smrti bilo je utapanje uslijed slabosti srca. Pronađena je 18. ožujka 2001. godine u kanalu između otoka Plavnika i Cresa. Za ovaj rad uzeti su uzorci ovih organa: melon, trbušni mišić, srčani mišić lijeve klijetke, aorta, pluća, dušnik, predželudac, fundusni želudac, dvanaesnik, linea anocutanea s

analnom tonzilom, jetra, gušterača, slezena, bubreg, nuzbubrežna žlijezda, veliki mozak, mali mozak.

Peti dobri dupin (D55) je zaveden pod brojem 55, a radi se o vrlo mladoj ženskoj životinji, čija je starost procijenjena na 1 godinu, ukupne tjelesne dužine 165 cm i mase 62 kg. Pronađena je 23. ožujka 2001. godine u luci, u gradu Hvaru. Uzrok uginuća bilo je utapanje u ribarskoj mreži. Od uzoraka organa i tkiva uzetih prilikom razudbe životinje, za ovaj rad upotrebljeni su jezik, predželudac, fundusni i pilorusni želudac te rektum, bubreg, nuzbubrežna žlijezda, prsna žlijezda i dušnik.



Sl. 3 Dobri dupin –D20 (ženka, stara oko 1 godine, pronađena u moru kod Pirovca pokraj Šibenika) prije razudbe na Zavodu za anatomiju, histologiju i embriologiju Veterinarskog fakulteta u Zagrebu.



Sl. 4 Dobri dupin –D22 (muški, star oko 3 godine, uginuo u moru kod Kanice pokraj Rogoznice) prije razudbe na terenu.

3.2. Uzimanje uzoraka i metode obrade

3.2.1. Histološke metode bojenja

U ovom radu korištene su različite histološke metode bojenja kojima su prikazane tkivne komponente u istraživanim organima plavobijelog i dobrog dupina.

3.2.1.1. Hemalaun i eozin metoda bojenja (HE)

Uzorci organa namijenjeni proučavanju mikroskopske građe fiksirani su u 4% neutralnom formalinu. Poslije fiksacije u formalinu materijal je uklopljen u parafinske blokove koji su zatim rezani na rezove debljine 4-8 μm . Dobiveni rezovi deparafinirani su ksilolom i padajućim koncentracijama etanola, obojeni hemalaunom i eozinom, isprani i dehidrirani rastućim koncentracijama etanola i ksilolom te uklopljeni u kanadski balzam (Romeis, 1968).

3.2.1.2. Bojenje PAS-metodom i kontrola dijastazom (PAS i D+PAS)

Parafinski blokovi korišteni su i za bojenje PAS-metodom po Mc Manusu (Pearse, 1968) za prikaz lokalizacije glikogena (PAS) i ostalih neutralnih mukopolisaharida (D+PAS) (Romeis, 1968). Periodic acid-Schiff (PAS) metoda zasniva se na oksidaciji polisaharida s perjodnom kiselinom uz nastanak aldehidnih skupina, a nakon tretiranja s Schiffovim reagensom. Dodani bazični fuksin veže se duž lanca polisaharida dajući crveno do purpurno obojenje.

Metoda PAS-dijastaze je kontrolna reakcija prethodne. Rezovi tkiva se podvrgavaju djelovanju dijastaze (α - i β -amilaza) koja razgradi polisaharide za vrijeme inkubiranja na 37°C, jedan sat, a zatim se boje PAS-metodom. Obzirom da su polisaharidi razgrađeni djelovanjem dijastaze nema obojenja nakon tretiranja Schiffom i bazičnim fuksinom.

3.2.1.3. Bojenje tkiva Mallory metodom (Mallory)

Parafinski rezovi debljine 4-8 μ m se deparafiniziraju i hidriraju serijom ksilola i opadajućih otopina etanola te tretiraju otopinom 0,5% kiselog fuksina i vodenom otopinom anilinskog plavila-oranža-G (Romeis, 1968; Švob, 1974). Mallory metodom se diferencijalno oboje različiti elementi tkiva pri čemu se kromatinski materijal boji crveno, kolagena vlakna plavo, osnovna hrskavična tvar različitim nijansama plavog, kao i sluz i amiloid, crvena krvna zrnca i mijelin su žuti, bazofilno granulirana bijelakrvna zrnca su plava, acidofilno granulirana bijela krvna zrnca su crvena, kromatofobne stanice ostaju sive boje (Švob, 1974).

3.2.1.4. Pinkusovo bojenje s kiselim orceinom i Giemsom (Pincus)

Korišteno je za prikaz elastičnih vlakana u tkivima, ali se ovom metodom različito boje i neki drugi tkivni elementi pa se također može smatrati diferencijalnim tkivnim bojenjem. Deparafinizirani i hidrirani rezovi se boje otopinama orceina, Giemse i alkoholnog eozina. Elastična vlakna se oboje tamnosmeđe do crno, kolagen ružičasto, kapljice masti i mucina u stanici oboje se metakromatski purpurno, melanin zeleno-plavo, jezgre stanica su tamnoplave dok je citoplazma svjetloplava (Romeis, 1968).

3.2.1.5. Bojenje alcianskim modrilom (Alcian blue)

Metoda po Steedmanu (modificirano Mowry i Johnson) koja je namjenjena bojenju tkivnih kiselih mukopolisaharida. Korišteni su parafinski rezovi tretirani 1% otopinom alcianskog plavila u octenoj kiselini i otopinom nuclear fast reda (Kernehrot). Pri pH 2,5-3,0 kiselih mukopolisaharidi oboje se plavo, jezgre crveno, a ostale tkivne komponente oboje se ružičasto (Romeis, 1968; Scott i Mowry, 1970).

3.2.1.6. Sudan black-B bojenje po Mc Manusu (SBB)

Metoda po Mc Manusu izvođena je na parafinskim rezovima, za prikaz vezanih lipida u tkivima. Nakon tretiranja rezova s zasićenom otopinom Sudan black-B boje u 70% etanolu, lipidi se oboje crno ili smeđe-crno (Romeis, 1968).

3.2.1.7. Bojenje Erlichovim hemalaunom i eozinom (Erlichov HE)

Metoda bojenja s Erlichovim hemalaunom i eozinom je korištena na parafinskim rezovima. Elementi tkiva boje se kao i s klasičnim hemalaunom i eozinom, osim što se specifično, intenzivnije, boje pojedini elementi kao što su vrčaste stanice i ostale žlijezdane stanice (Smith i Bruton, 1978).

3.2.1.8. Metakromazija s toluidinskim modrilom (Toluidin)

Metoda je provođena prema Romeisu (1968), a koristi se za bojenje sulfatnih mukopolisaharida koji se oboje metakromatski crveno do ljubičasto, te bojenje karioplazme u stanici (plavo obojenje). Pojam metakromazije odnosi se na sposobnost tkiva da se oboji različitim nijansama nakon tretiranja s istom bojom (Smith i Bruton, 1978).

3.2.1.9. Feulgenova reakcija (Feulgen)

Prema Romeisu (1968) metoda na parafinskim rezovima koristi se za prikaz DNA koja se nakon hidrolize s klorovodičnom kiselinom oboji tamno crvenkasto-purpurno.

3.2.1.10. Bojenje po Massonu (Masson-trichrome)

Deparafinizirani rezovi su korišteni za ovo diferencijalno tkivno bojenje pri kojem se odsječci tkiva boje s tri Massonove boje (Massonov kiseli fuksin, Massonovo anilinsko plavilo, Massonov light green). Rezultat je crno obojenje jezgri, crveno obojenje citoplazme i elemenata u njoj, crvena su i mišićna vlakna, crvena krvna zrnca oboje se narančasto, a zeleno ili plavo se oboje kolagena vlakna i mucin (Smith i Bruton, 1978; Batistić, 1994).

3.2.1.11. Tehnika za prikaz živčanih stanica i njihovih nastavaka po Klatzu (Klatzo)

Korištena je Klatzova metoda, kao modifikacija prvobitne metode po Golgiju (Lillie i Fullmer, 1976). Metoda se zasniva na impregnaciji srebrnim nitratom, tkiva koje je prethodno nekoliko mjeseci stajalo u formalinu. Metodi se podvrgavaju rezovi tkiva debljine 60-100 μm . Živčane stanice i njihovih izdanci se crno oboje, za razliku od pozadine koja se oboji jednolično žuto.

3.2.1.12. Bojenje po Van Giesonu (Van Gieson)

Predstavlja diferencijalno tkivno bojenje deparafiniziranih tkivnih odsječaka s pikro fuksinom, celestinskim modrilom, te Mayerovim hemalaunom. Pri tome se kolagen oboji ružičasto-crveno, mišićna vlakna i crvena krvna zrnca žuto, a jezgre svjetlije crno (Smith i Bruton, 1978).

3.2.2. Metode enzimatske histokemije

3.2.2.1. Metode utvrđivanja lokalizacije aktivnosti oksidativnih enzima

Lokalizacija aktivnosti oksidativnih enzima istraživana je na uzorcima organa plavobijelog dupina.

3.2.2.1.1. Dehidrogenaza jantarne kiseline (SDH)

Svi uzorci organa namjenjeni prikazu lokalizacije aktivnosti oksidativnih enzima konzervirani su dubokim smrzavanjem i rezani na rezove debljine 3-6 μm . Ovaj enzim dio je Krebsovog trkarboksilnog ciklusa i u histokemiji se koristi kao njegov marker. Smješten je na unutrašnjoj površini membrane mitohondrija svih aerobnih stanica. Položaj aktivnost ovog enzima unutar tkiva, utvrđivana je metodom s nitroblue-terazolom i Na-sukcinatom kao supstratom u reakciji. Korišteni su svježi, nefiksirani i smrznuti, 3-6 μm debeli, tkivni rezovi, koji su inkubirani u reakcijskom mediju na temperaturi 37°C u vremenu od 30 minuta i pri pH 7,4.

Prilikom histokemijske reakcije enzim djeluje na supstrat pri čemu se oslobađa vodik. Oslobođeni vodik se veže na sol tetrazola, dodanu u inkubacijski medij, pri čemu nastaje crveno do ljubičasto obojenje. Jačina obojenosti ukazuje na jačinu i lokalizaciju aktivnosti enzima u tkivu ili stanici. U kontrolnoj reakciji, u koju nije dodan supstrat, nema pojave ljubičastog obojenja (Chayen i Bitensky, 1991).

3.2.2.1.2. Dehidrogenaza mliječne kiseline (LDH)

Važna je u glikolizi pri čemu smijer reakcije ovisi o prisutnosti kisika. Predstavlja enzim povratne oksidacije mliječne u pirogrožđanu kiselinu, u suvišku kisika, dok se u anaerobnim uvjetima pirogrožđana kiselina reducira u mliječnu. Nalazi se u mnogim tkivima, u citoplazmi stanica kao citosolni enzim. Korišteni su svježi smrznuti rezovi debljine 3-6 μm , koji su podvrgavani metodi obrade s nitroblue-tetrazolom. Kao specifičan supstrat dehidrogenaze mliječne kiseline

korišten je natrijev laktat, uz dodatak nikotinamid-dinukleotida (NAD^+) koji transportira sa laktata oslobođeni vodik na tetrazol. Pri tome nastaje netopivi, obojeni formazan nakon inkubiranja u vremenu od 30 minuta, na temperaturi 37°C i pri pH 7,4. Crveno, plavo ili purpurno obojenje pokazuje lokalizaciju aktivnosti enzima u tkivu. Kontrolna reakcija je provedena bez dodavanja supstrata u inkubacijski medij zbog čega izostaje obojenje pozitivne aktivnosti enzima (Chayen i Bitensky, 1991).

3.2.2.1.3. Dehidrogenaza glutamata (GDH)

Ovaj enzim je prisutan u mitohondrijima, a u metabolizmu stanice ima ulogu da katalizira oksidativnu deaminaciju. Prilikom deaminacije glutamata nastaje α -ketoglutarina kiseline bitna u katabolizmu proteina. U nekim tkivima ovisi o NAD, a u nekim o NADP kao koenzimima. Svježi kriostatski rezovi, debljine 3-6 μm , obrađeni su metodom s nitroblue-tetrazolom (NBT). Plavo, crveno ili purpurno obojenje znak je aktivnosti enzima. Kontrolna reakcija provedena je u istom reakcijskom mediju, u termostatu na 37°C , 30 minuta pri pH 7,4, ali bez natrijeva glutamata kao supstrata i bez β -NAD kao koenzima reakcije koji prenosi oslobođeni vodik sa oksidiranog glutamata na reducirani tetrazol (Chayen and Bitensky, 1991).

3.2.2.1.4. NADH_2 / NADPH -dijaforaza

Utvrđivanje prisustva i aktivnosti NAD i NADP, bitnih koenzima i akceptora vodika pri aktivnostima različitih dehidrogenaza, rađeno je metodom NADPH -dijaforaza i β - NADH_2 -dijaforaza (Chayen i Bitensky, 1991). Pojam dijaforaza označava enzimatski sustav koji oksidira $\text{NADH}_2/\text{NADPH}$ natrag u NAD/NADP i pri tome reducira tetrazol koji smo dodali u reakcijski medij u obliku nitroblue-tetrazola (NBT). Pri aktivnom sustavu dijaforaze nastaje NAD/NADP i formazan, reducirani oblik tetrazola koji je netopiv pa tkivne odsječke oboji tamnom bojom na mjestima aktivnosti koenzima.

3.2.3. Analiza mikroskopskih preparata

Svi preparati promatrani i analizirani su svjetlosnim mikroskopom -“Nikon”-Microphot-FXA kao i stereomikroskopom -“Nikon”-SMZ-U.

Odabrana slika digitalizirana je pomoću TV-kamere spojene sa spomenutim uređajima. Korištena je kamera “Sony”-CCD-IRIS / RGB Color Video Camera te pohranjena u digitaliziranom obliku u računalo. Slika je analizirana preko osobnog računala (Pentium II) uporabom aplikativnog softwera MS Photoshop 4.0.

4. REZULTATI

4.1. Limfni sustav

Organi limfnog sustava dupina obuhvaćeni ovim poglavljem su:

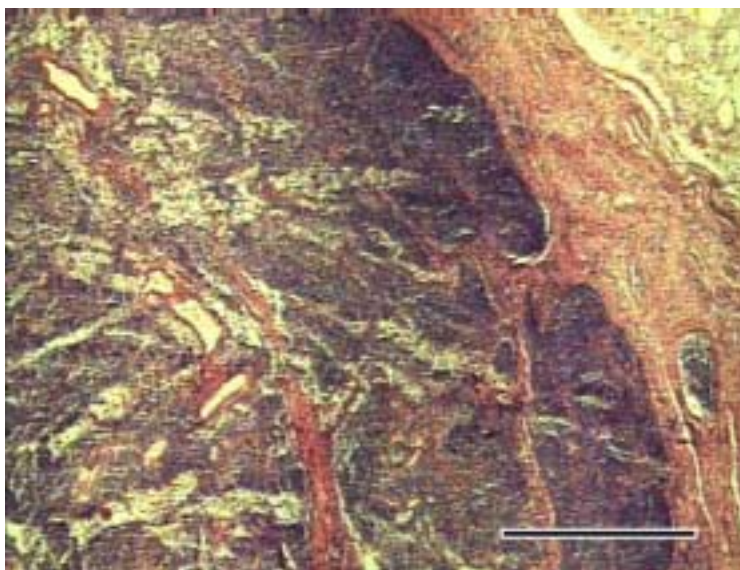
- a) limfni čvorovi
- b) perianalno limfno tkivo, “analne tonzile”
- c) timus
- d) slezena

4.1.1. Limfni čvorovi (lymphonodi)

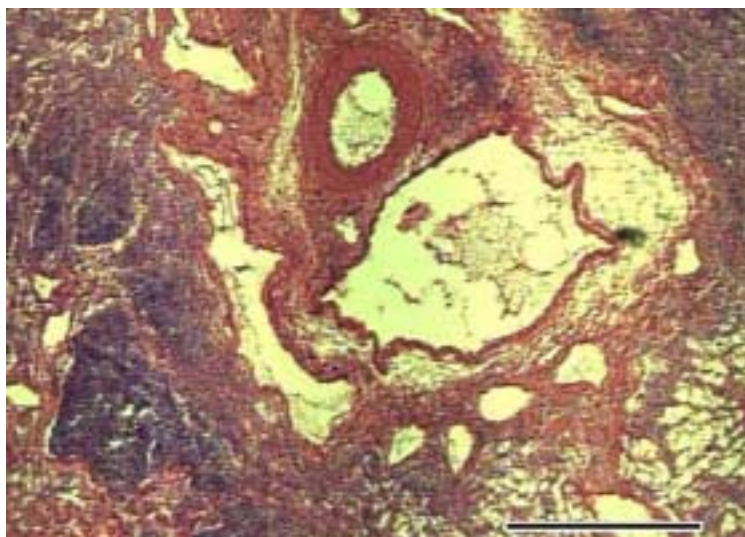
Istraženi su preskapularni, bronhalni i medijastinalni, želučani, kranijalni mezenterijalni (Aselijev pseudopankreas) i rektalni limfni čvorovi. U plavobijelog dupina limfni čvor je građen kao i u nekih kopnenih sisavaca. Površina čvora je obavijena vezivno tkivnom čahuricom građenom od snopova kolagenih vlakana, što se posebno dobro vidi bojenjem po Massonu, između kojih su prisutne brojne krvne žile. Na pojedinim mjestima unutrašnjeg sloja kolagene čahure vide se glatke mišićne stanice. Dobro su izražene trabekule koje se pružaju u unutrašnjost organa. Na pojedinim mjestima uz trabekule dobro se vide i limfni sinusi. Parenhim čvora nije jasno podijeljen u vanjski dio, koru i unutrašnji dio, srž čvora. Površinski, vanjski dio limfnog čvora, osim limfnih čvorića, u cijelosti pokazuje i prisustvo difuzno raspoređenih limfocita i limfnih sinusa.

Limfni čvorići se vide kao guste nakupine limfocita pri čemu se uočavaju dva oblika. Jedan oblik su čvorići s homogenim rasporedom tamnije obojenih stanica, limfocita, velike i tamne jezgre. Drugi oblik su čvorići s tamno obojenim slojem limfocita u vanjskom području koje okružuje veliko, središnje područje sa svjetlije obojenim stanicama bogatim citoplazmom. Ovakav nalaz uočljiv je u obje vrste dupina koji su obuhvaćeni ovim radom.

Unutrašnji dio limfnog čvora većinom postepeno prelazi iz unutrašnjeg dijela kore limfnog čvora. Jasno se vidi razgranata mreža limfnih tračaka oko kojih su šupljine medularnih sinusa. Prisutan je i pokoji limfni čvorić. Dosta je slobodnih limfocita i plazma stanica (Sl.6).



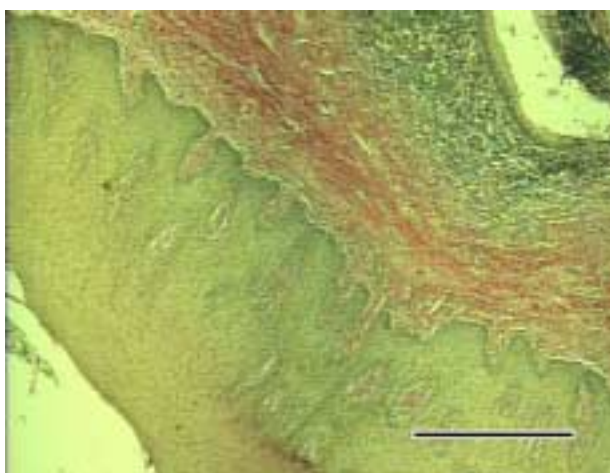
Sl. 5 Rektalni limfni čvor ženke plavobijelog dupina stare 15 godina (D 74). Od vezivno tkivne čahure odvajaju se pregrade koje ulaze u unutrašnjost organa. Ispod čahure vide se limfni čvorići i difuzno raspoređeni limfociti. Na pojedinim mjestima uočljivi su i trabekularni limfni sinusi. HE; 4 x 2,5; mjerilo 500 μ m



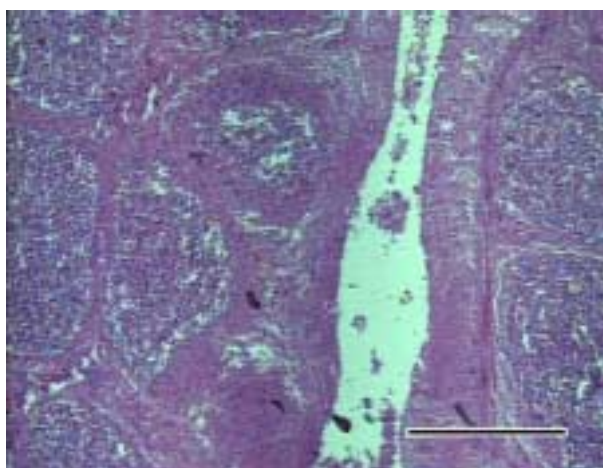
Sl. 6 Rektalni limfni čvor ženke plavobijelog dupina stare 15 godina (D 74). U unutrašnjem dijelu organa vide se limfni sinusi, limfne i krvne žile. Nakupine limfocita u obliku limfnih čvorića prisutne su i u ovom dijelu limfnog čvora. HE; 4 x 2,5; mjerilo 500 μ m

4.1.2. Analna tonzila (tonsila analis)

Unutar analnog kanala plavobijelog i dobrog dupina, kaudalno uz anokutanu liniju, uočljivi su brojni otvori kripti oko kojih se nalazi limfno tkivo smješteno u lamini propriji sluznice rektuma i susjednom korijumu kože analnog kanala. Dobro je izražen niz limfnih čvorića odmah ispod mnogoslojnog pločastog neuroženog epitela. Unutar limfnih čvorića izraženi su germinativni centri. Između limfnih čvorića raspoređeno je difuzno limfno tkivo.




Sl.7 Analna tonzila u ženke dobrog dupina stare 15 godina (D 54).Ispod debelog mnogoslojnog pločastog neuroženog epitela analnog kanala, u lamini propriji izraženo je difuzno limfno tkivo razmješteno oko kanala prekrivenog znatno tanjim mnogoslojnim pločastim neuroženim epitelom. Van Gieson; 4 x 2,5; mjerilo 500 μ m.



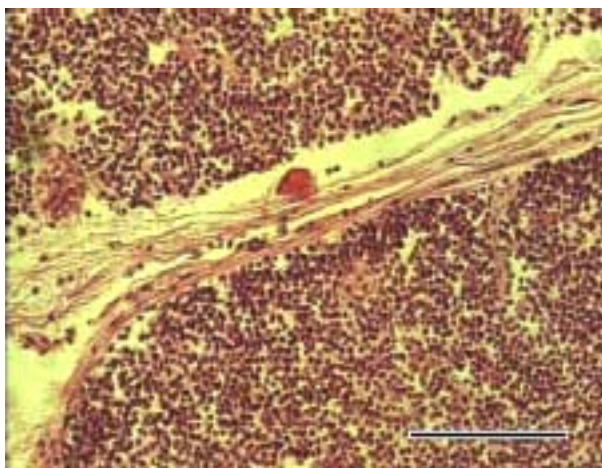
Sl. 8 Tonzilarna kripta ženke dobrog dupina stare 15 godina (D 54). Limfni čvorići vezivom su odvojeni od okolnog tkiva i raspoređeni oko tonzilarne kripe. Erlichov HE; 10 x 2,5; mjerilo 200 μ m.

4.1.3. Timus (thymus)

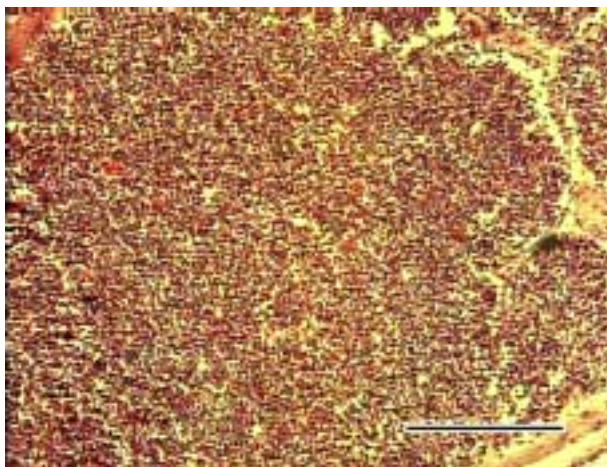
Pokazuje izrazitu režnjevitoost. Svaki režanj obavijen je vezivnotkivnom čahurom s krvnim žilama od koje se odvajaju pregrade koje oblikuju režnjiće. Unutar režnjića razgranata je mreža retikularnih stanica između kojih se nalaze gusto razmješteni limfociti. Kortikalni dio režnjića ispunjen je mnoštvom malih limfocita pa je nešto tamnije obojen u odnosu na srž, ali je još uvijek nejasna granica među slojevima. U nekim režnjićima prisutna su Hassalova tjelešca i to najčešće nekoliko.



Sl. 9 Timus mlade ženke dobrog dupina starosti oko 1 godine (D 55). Razgranate vezivnotkivne pregrade s krvnim žilama, dijele žlijezdu na režnjiće. Van Gieson; 4 x 2,5; mjerilo 500 μm .



Sl. 10 Timus mlade ženke dobrog dupina stare oko 1 godine (D 55). Vide se gusto raspoređeni limfociti susjednih režnjića. HE; 20 x 2,5; mjerilo 100 μm .

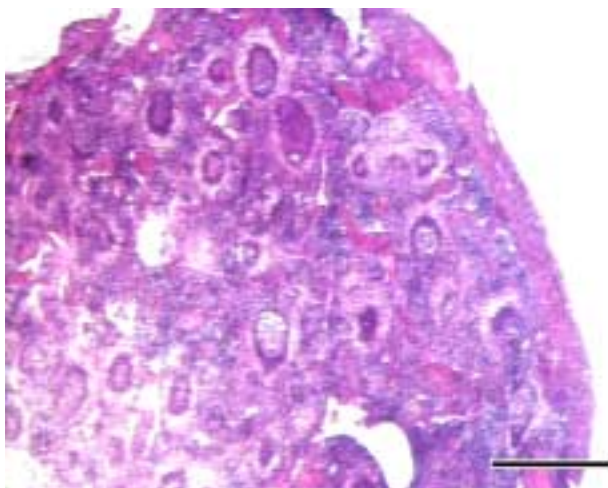


Sl. 11 Presjek režnja timusa mlade ženke dobrog dupina stare oko 1 godinu (D 55). Nejasna je granica između kore i srži. Unutar režnja uočljivo je nekoliko sitnih Hassalovih tjelešaca. Van Gieson; 10 x 2,5; mjerilo 200 μ m.

4.1.4. Slezena (lien)

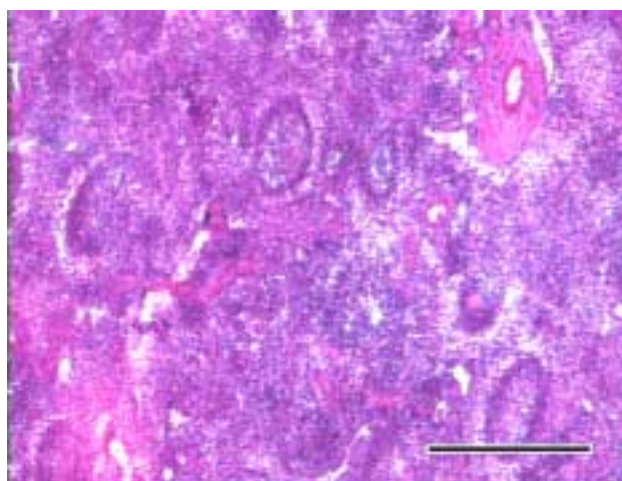
Poput limfnih čvorova, ima dobro izraženu vezivnotkivnu čahuru građenu većinom od kolagenih vlakana. U obje vrste dupina uočljive su i glatke mišićne stanice unutar čahure. Organ je prožet trabekulama iste građe kao i čahura, a na pojedinim mjestima se vide i mišićne stanice koje prate tok trabekule. Mjestimično su dobro izražene i trabekularne arterije.

Parenhim slezene dobro je diferenciran u bijelu i crvenu pulpu. Bijela pulpa građena je od dobro izraženih, ovalnih limfnih čvorića. Većina ih ima dobro izraženo, svjetlije obojeno, germinativno središte, a u nekima se vide i centralne arterije. Stanice unutar germinativnog središta bogatije su citoplazmom te su svjetlije obojene. Usko kružno područje oko limfnih čvorića svjetlije je obojeno te se dobro razlikuje od ostalog tkiva crvene pulpe, a predstavlja područje koje bi odgovaralo marginalnoj zoni. Crvena pulpa izgrađena je od krvnih žila, većinom venoznih sinusa te mreže retikularnih stanica s mnoštvom slobodnih limfocita. Uočavaju se i makrofagi kao i druge slobodne krvne stanice posebno eozinofilno granulirani leukociti.

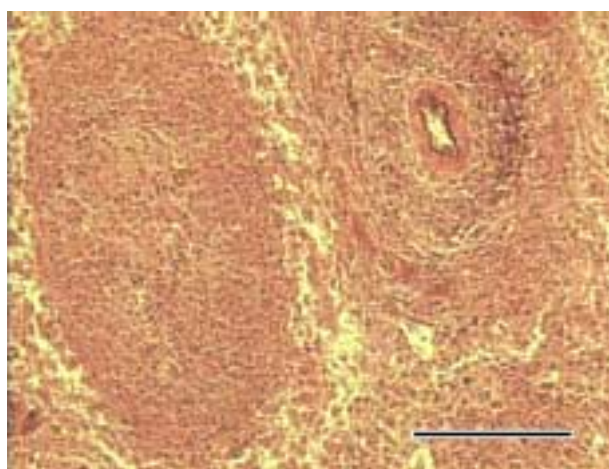


Sl. 12 Presjek slezene ženke plavobijelog dupina stare oko 15 godina (D 74). Ispod debele čahure organa jasno se vidi crvena i bijela pulpa kao i vezivnotkivne trabekule.

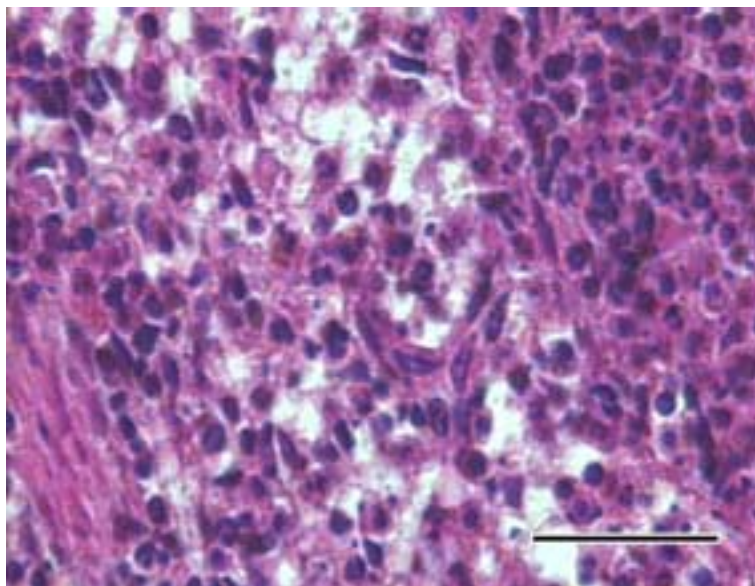
HE; 0,5 x 12; mjerilo 0,5 mm.



Sl. 13 Slezena ženke plavobijelog dupina stare oko 15 godina (D 74). Vidi se razlika između bijele i crvene pulpe. Oko ovalnih limfnih čvorića nalazi se usko, svjetlije obojeno, područje, a u središtu većine čvorića ističe se i germinativno središte. HE; 4 x 2,5; mjerilo 500 μ m.



Sl. 14 Bijela pulpa slezene u ženke plavobijelog dupina stare 15 godina (D74). Uz limfni čvorić vidi se i arterija okružena limfocitnim omotačem. Pincus; 20 x 2,5; mjerilo 100 μ m.



Sl. 15 Crvena pulpa slezene ženke plavobijelog dupina stare 15 godina (D 74), u kojoj se osim slobodnih limfocita vidi i nešto makrofaga i eozinofilnih granulocita. HE; 60x 2,5; mjerilo 30 μm .

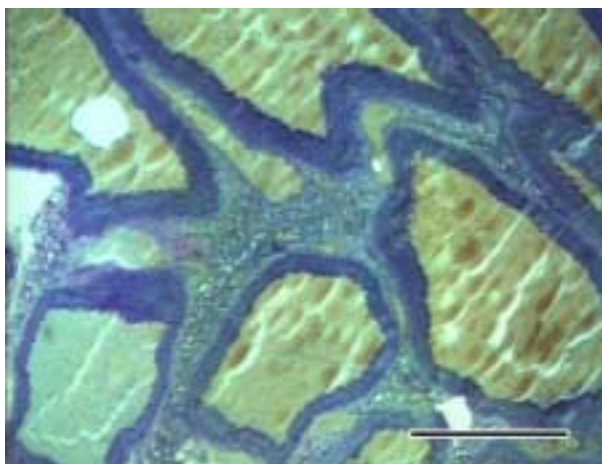
4.2. Krvožilni sustav

U krvožilnom sustavu plavobijelog dupina istraženi su:

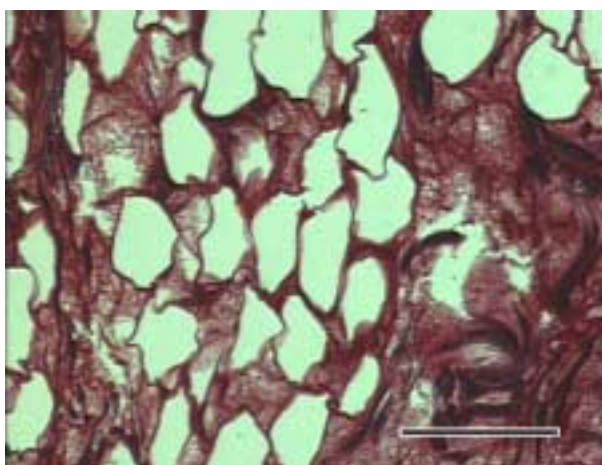
- a) Grudne rete mirabile
- b) Aorta
- c) Srce

4.2.1. Grudne rete mirabile (rete mirabile thoracicum)

U prsnoj šupljini, u području dorzalne stijenke grudnog koša dobro su razvijene grudne rete mirabile u plavobijelog i dobrog dupina. Dobro se raspoznaju brojne arterije različitog promjera s dobro razvijenom medijom dok se adventicijom međusobno povezuju unutar cijelog pleteža dajući mu potporanj. Vena ima vrlo malo i izrazito su tankih stijenki. Sastoje se od endotela i malo subendotelijskog tkiva, a adventicija im je u potpornom tkivu vaskularnog pleteža. Rahlo potporno vezivno tkivo se sastoji od snopova kolagenih vlakana, a unutar kojeg se vide živčana vlakna i ponešto masnih stanica.



Sl. 16 Grudne rete mirabile muškog plavobijelog dupina starog 11 godina (D 27) gdje se u stijenci krvnih žila vidi velika količina neutralnih mukopolisaharida. Presjekom organa dominiraju arterije debljih stijenki u odnosu na manje i malobrojne vene. Toluidin; 4 x 2,5; mjerilo 500 μm .

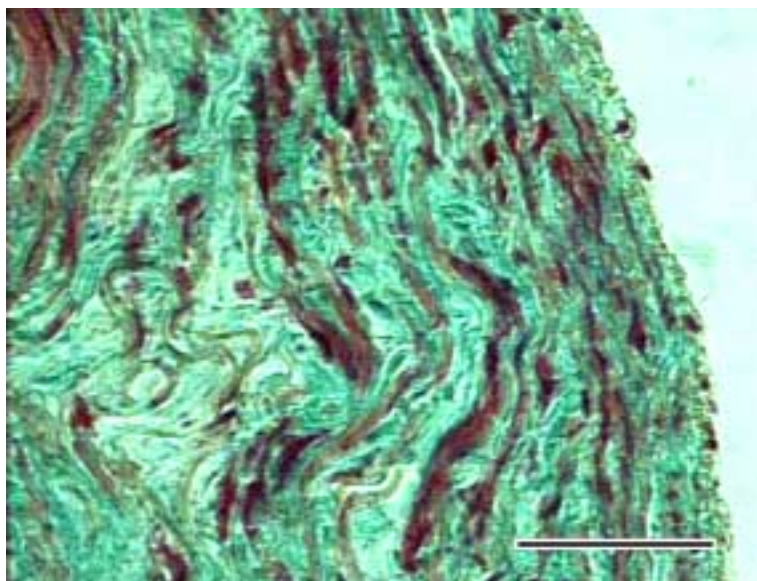


Sl. 18 Potporno vezivno tkivo grudnih rete mirabile u muškog plavobijelog dupina starog 11 godina (D 27). Vide se gusti snopovi kolagenih vlakana između kojih su presjeci brojnih krvnih kapilara nepravilnih oblika. Masson-trichrome; 20 x 2,5; mjerilo 200 μm .

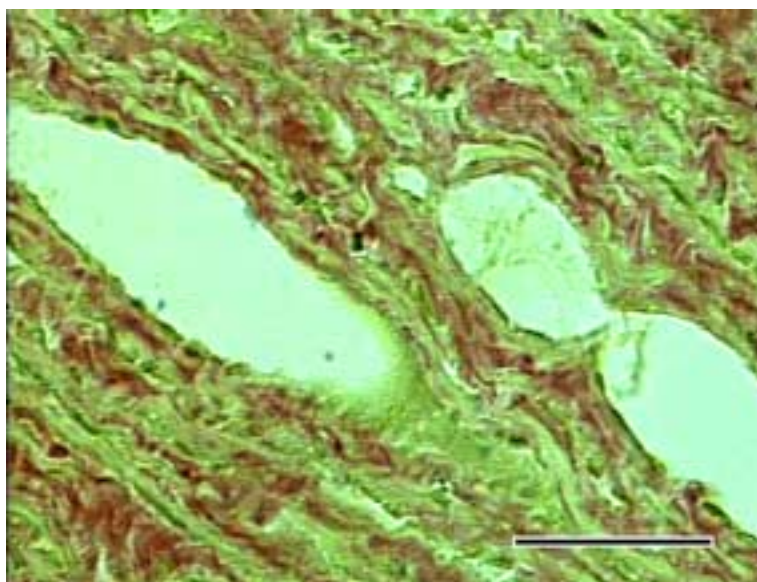
4.2.2. Aorta

Istraženi su uzorci tkiva aorte uzeti od uzlazne aorte (aorta ascendens). Aorta ima vrlo debelu stijenku građenu od intime, medije i adventicije. Intima je građena od endotelnih stanica čije jezgre su različitog oblika, ovalnog do okruglastog i relativno tankog sloja subendotelijskog vezivnog tkiva. U mediji se dobro vide snopovi kolagenih i elastičnih vlakana i glatkih mišićnih stanica. U dubljim slojevima medije

vidi se i dobro razvijena vasa vasorum. Vanjski sloj, adventicija, građen je od rahlog veziva s kolagenim i elastičnim vlaknima.



Sl. 18 Presjek kroz stijenku aorte plavobijelog dupina, muškaka starog 11 godina (D 27). Jasno se vide gusti snopovi kolagenih vlakana obojenih plavo-zelenom bojom, a između njih su mišićne stanice obojene crvenom bojom. Na unutrašnjoj površini stijenke ističu se tamno obojene jezgre endotelne stanice. Masson-trichrome; 40 x 2,5; mjerilo 50 μ m.



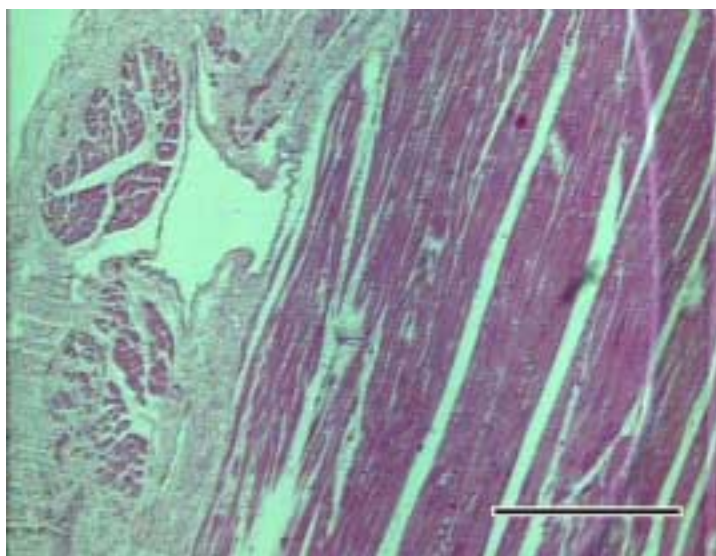
Sl. 19 Presjek kroz stijenku aorte plavobijelog dupina, muškaka starog oko 11 godina (D 27). Vide se presjeci kroz vasa vasorum obložene endotelom. Uočljiva je i različita obojenost kolagenih vlakana, crvene boje, u odnosu na mišićne stanice medije koja su obojena žutom bojom. Van Gieson; 40 x 2,5; mjerilo 50 μ m.

4.2.3. Srce (cor)

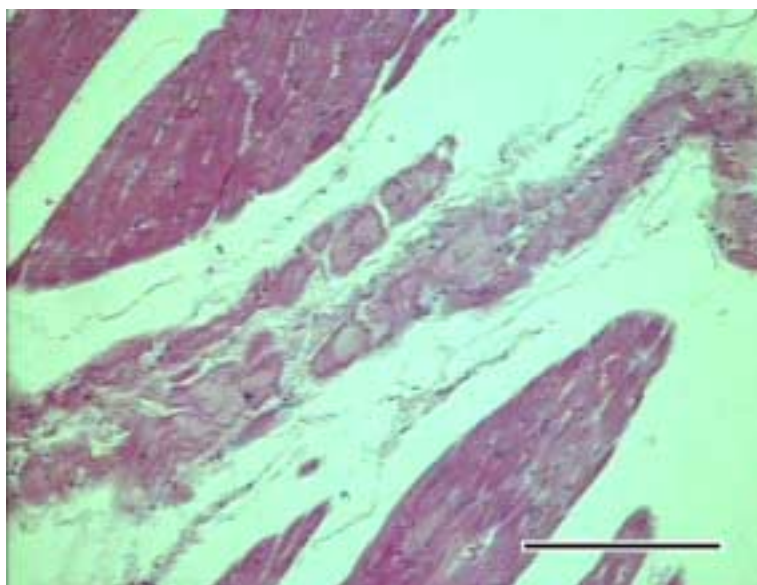
Histološki se lako diferenciraju svi slojevi srčane stijenke. Endokard je tanki sloj koji je građen od endotelih stanica ispod kojih se nalazi rahli sloj elastičnih i kolagenih vlakana. Subendokardijski sloj koji okružuje miokard pruža se u tankim tračcima među snopove srčanih mišićnih stanica.

Srčani mišić između mišićnih snopova sadrži vrlo malo veziva. U subendokardijskom sloju dobro se diferenciraju sprovodno-nadražajne, Purkinjeove, stanice oko kojih je nešto rahlog veziva. Na presjeku su ove stanice nešto veće od kontraktilnih mišićnih stanica srca. Unutar kontraktilnih mišićnih stanica se vidi jezgra izduženog oblika, a dobro se raspoznaje i poprečna prugavost. Uočljiva je i dobra prokrvljenost miokarda brojnim kapilarama smještenim između snopova srčanih mišićnih stanica.

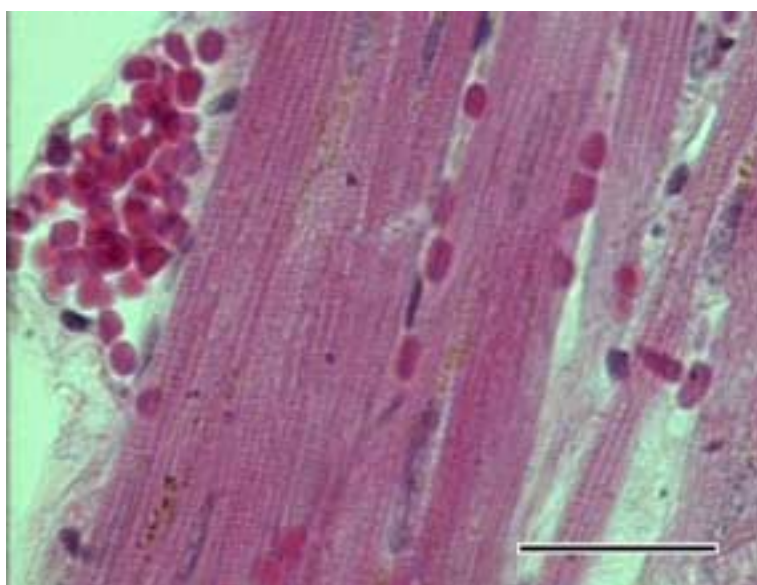
Epikard, ispod niza mezotelih stanica, sadrži nešto rahlog veziva sastavljenog od kolagenih i elastičnih vlakana. Na pojedinim mjestima vide se koronarne krvne žile oko kojih nema masnog tkiva.



Sl.15 Presjek kroz epikard i dio srčanog mišića ženke dobrog dupina stare oko 15 godina (D 54). Na površini je epikard građen od mezotela ispod kojeg je sloj submezotelijskog vezivnog tkiva. Vena tanke stijenke smještena je u subepikardijskom sloju na koji se nadovezuju podužni snopovi kontraktilnih stanica srčanog mišića. HE; 4 x 2,5; mjerilo 500 μ m.



Sl. 21 Srčani mišić plavobijelog dupina, muškog, starog oko 11 godina (D 27), u kojem se vide sprovodno-nadražajne (Purkinjeove) stanice između snopova kontraktilnih mišićnih stanica. Erlichov HE; 10 x 2,5; mjerilo 200 μ m.



Sl. 22 Srčani mišić plavobijelog dupina, mužjaka starog oko 11 godina (D 27), u kome se vidi poprečna ispruganost mišićnih stanica između kojih su brojne kapilare ispunjene eritrocitima. Erlichov HE; 40 x 2,5; mjerilo 50 μ m.

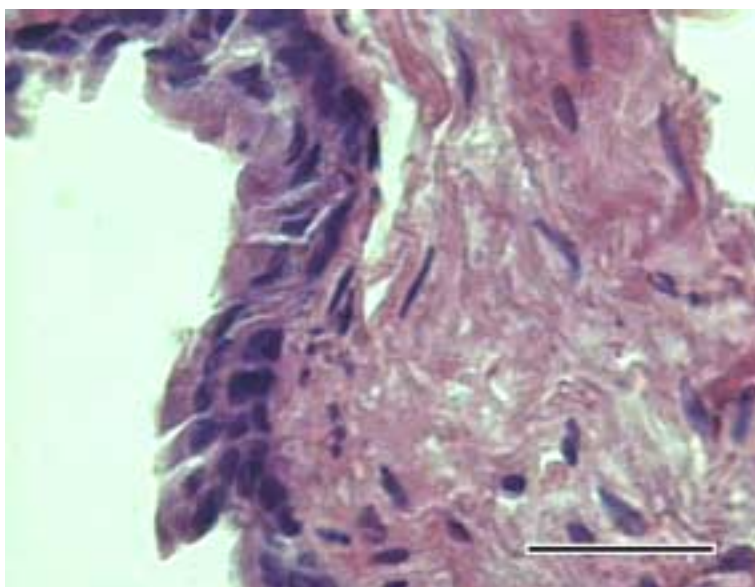
4.3. Dišni sustav

U ovom radu istraženi su ovi organi dišnog sustava:

- a) dušnik
- b) pluća.

4.3.1. Dušnik (trachea)

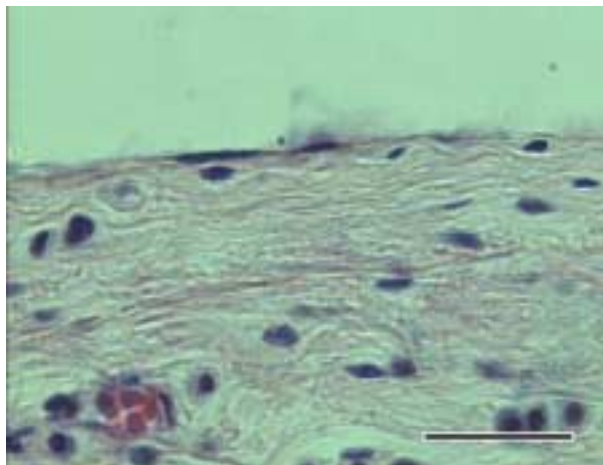
U dušniku obje vrste dupina sluznicu pokriva višeredni visokoprizmatični epitel na čijoj se površini nalaze stanice s trepetljikama. Dobro se vide i bazalne stanice epitela s velikim jezgrama. Lamina propria je tanka i nije jasno razgraničena od podsluznice. U podsluznici ima dosta elastičnih i kolagenih vlakana koji pokazuju kružni smjer. Mukozne žlijezde podsluznice nisu uočene. Uočava se ponešto fibroblasta i retikularnih stanica te pokoji slobodni limfocit. Vezivnotkivna vlakna podsluznice leže i vežu se uz hijalinu hrskavicu trahealnih prstenova. S vanjske strane hrskavice vidi se vezivnotkivna adventicija koja je, kao i podsluznica, dobro vaskularizirana i sastavljena od kolagenih i elastičnih vlakana.



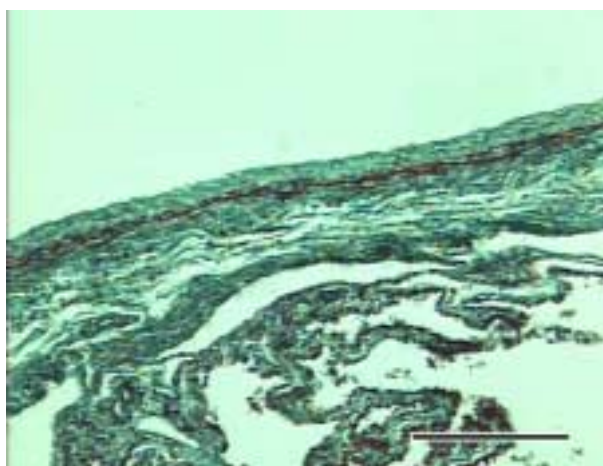
Sl. 23 Stijenka dušnika plavobijelog dupina, muškog, starog oko 11 godina (D 27). Vidi se sluznica s višerednim visokoprizmatičnim epitelom ispod kojeg je vezivno tkivo lamine proprije i podsluznice s pojedinačnim limfocitima i fibroblastima. Erlichov HE; 60 x 2,5; mjerilo 30 μ m.

4.3.2. Pluća (pulmo)

Na površini pluća nalazi se relativno debela poplućnica građena od jednoslojnog pločastog epitela, mezotela, ispod kojeg je sloj vezivnog tkiva s krvnim žilama i živcima. Bojenjem po Massonu uočljiv je i tanki sloj glatkih mišićnih stanica smješten između kolagenih i elastičnih vlakana.

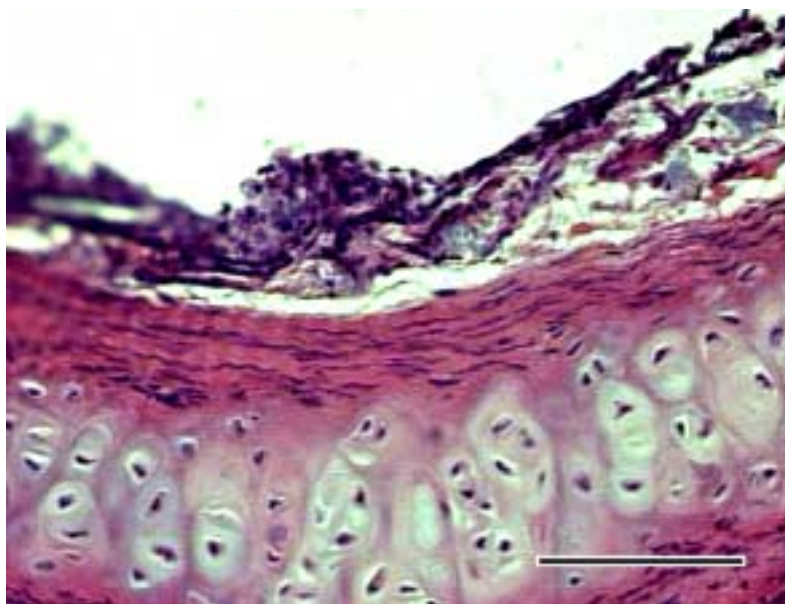


Sl. 24 Površina pluća dobrog dupina, ženke stare oko 15 godina (D 54). Ispod jednoslojnog pločastog epitela, mezotela, nalazi se nešto vezivnog tkiva s krvnim kapilarama te slobodni limfociti i fibroblasti. Erlichov HE; 60 x 2,5; mjerilo 30 μm .



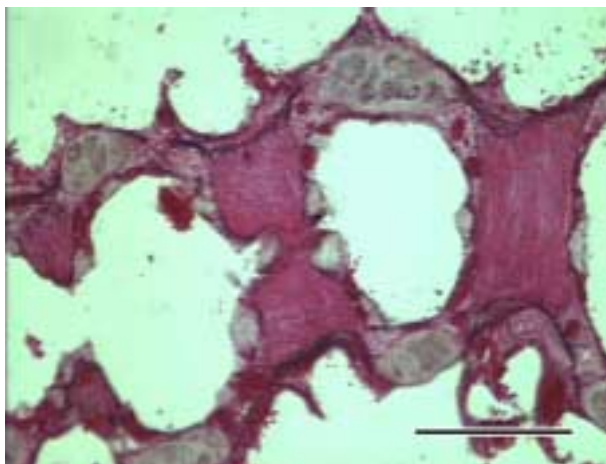
Sl. 25 Površinski dio pluća plavobijelog dupina, ženke stare oko 15 godina (D 27). Ispod submezotelijalnog tkiva poplućnice vidi se sloj glatkih mišićnih stanica obojenih crvenom bojom. Masson-trichrome; 10 x 2,5; mjerilo 200 μm .

Plućno tkivo nije segmentirano vezivnim tkivom. Uočavaju se brojni intrapulmonarni bronhi s različito velikim dijelovima hijaline hrskavice prisutne i u najsitnijim bronhalnim ograncima. Hrskavicu s vanjske i unutarnje strane pokriva tanki sloj elastičnih vlakana. Na hrskavicu i vezivno tkivna vlakna koja povezuju njene slobodne krajeve, nadovezuje se sloj podsluznice građene od manje količine vezivnog tkiva. Unutar vezivnog tkiva podsluznice, u većim bronhalnim ograncima su uočene i nakupine mukoznih žlijezda. Između sluznice i podsluznice je prisutan sloj glatkih mišićnih stanica.

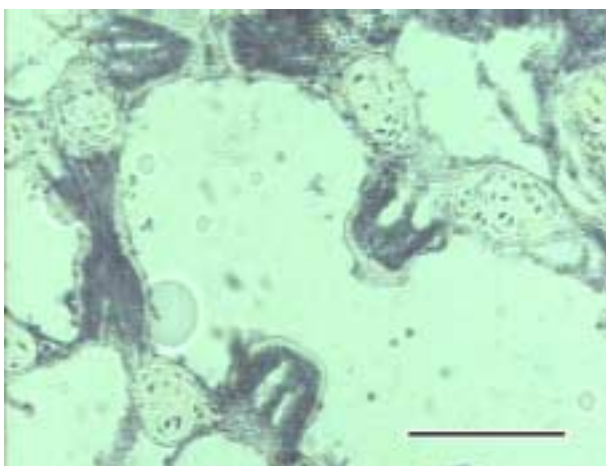


Sl. 26 Presjek kroz stijenku bronha ženke plavobijelog dupina stare oko 15 godina (D 74). HE; 20 x 2,5; mjerilo 100 μ m.

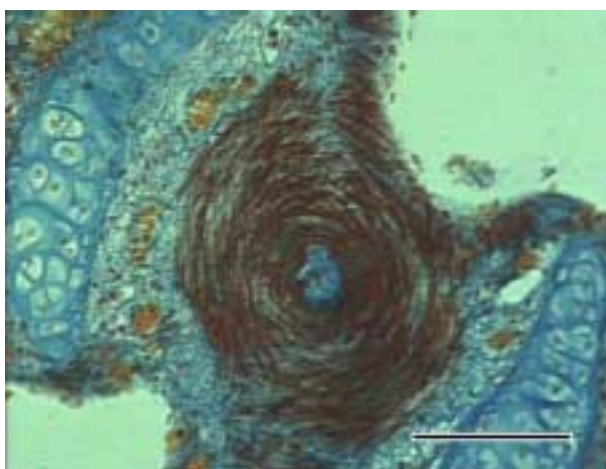
Epitelni sloj bronhalnih ogranaka mijenja se od visokoprizmatičnog prema kubičnom epitelu. Terminalni bronhi otvaraju se u alveolarne vrećice koje čine predprostor nakupini alveola oko njih. Na otvoru u alveolarne vrećice, na stijenci terminalnih bronha, prisutni su snopovi glatkih mišićnih stanica koji tvore mišićne sfinktere. Ovi sfinkteri su prisutni i na mjestima prelaska većih bronhalnih ogranaka u manje. Vrlo jasno uočavaju se svim histološkim tehnikama, a pokazuju i izrazitu aktivnost oksidativnih enzima te se i na taj način vrlo jasno diferenciraju od okolnog tkiva.



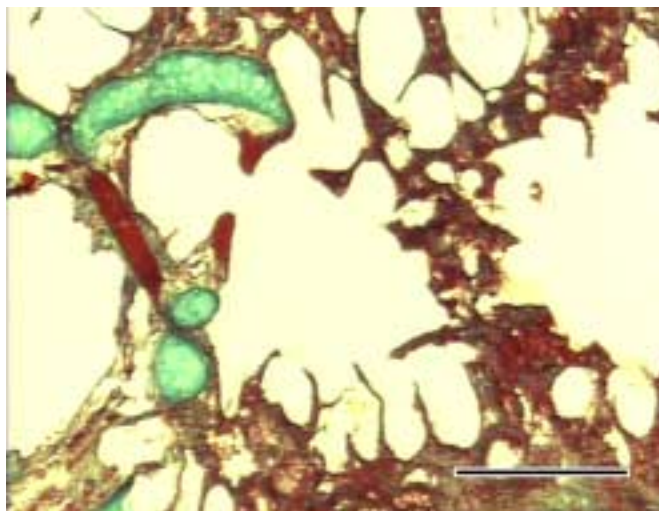
Sl. 27 Poprečni presjek kroz grananje bronha u plućima plavobijelog dupina, muškog spola, starog oko 11 godina (D 27). Mišićni sfinkteri, građeni od snopova glatkih mišićnih stanica, vide se na prijelazima bronha i obojeni su crvenom bojom. Pincus; 10 x 2,5; mjerilo 200 μ m.



Sl. 28 Mišićni sfinkteri terminalnih bronha u kojima se vidi aktivnost dehidrogenaze mliječne kiseline u plućima plavobijelog dupina, muškog spola starog oko 11 godina (D 27); LDH, 10 x 2,5; mjerilo 200 μ m.

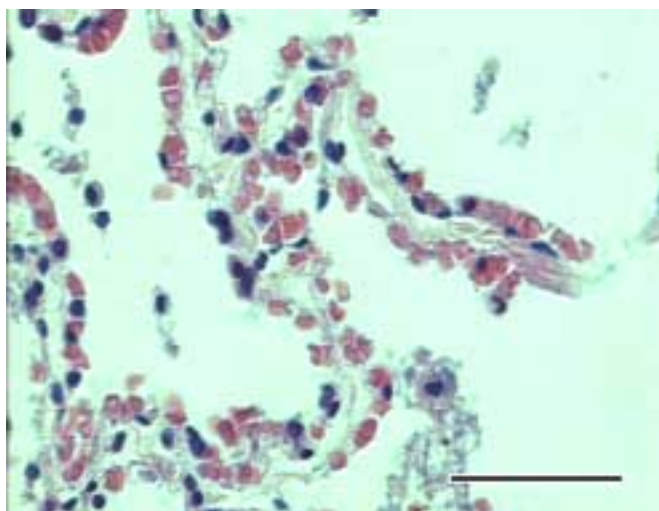


Sl. 29 Poprečni presjek kroz kontrahirani mišićni sfinkter terminalnog bronha u plućima dobrog dupina, muškog spola i starog oko 3 godine (D 22). Mallory; 40 x 2,5; mjerilo 40 μ m.

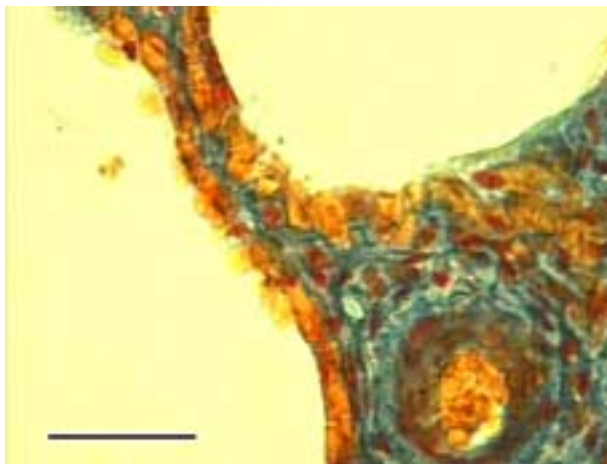


Sl. 30 Otvoreni ulaz iz terminalnog bronha u alveolarnu vrećicu u plućima plavobijelog dupina, mužijaka starog oko 11 godina (D 27). Masson-trichrome; 4 x 2,5; mjerilo 500 μ m.

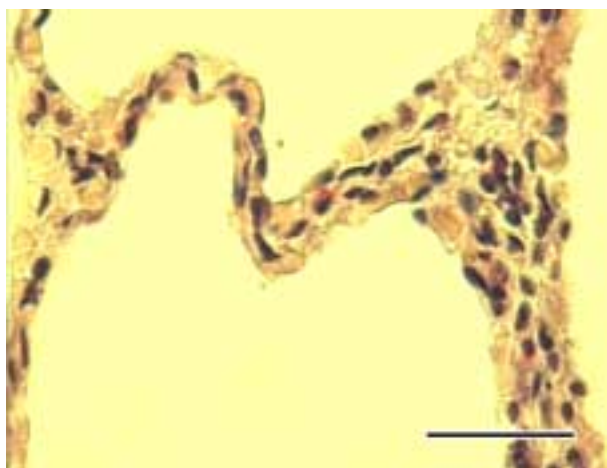
Unutar alveolarnih pregrada uočavaju se dva niza krvnih kapilara s eritrocitima. Između kapilara nešto je rahlog vezivnog tkiva, a mogu se vidjeti i pojedinačni fibroblasti. Od ostali krvnih stanica brojni su eozinofilni granulociti. Na mjestima se dobro razlikuju pločaste alveolarne stanice (pneumociti I) od kubičnih alveolarnih stanica (pneumociti II). Unutar alveola vide se slobodni makrofazi. Na slobodnim krajevima alveolarnih pregrada, prema lumenu alveolarne vrećice, vide se snopovi elastičnih vlakana.



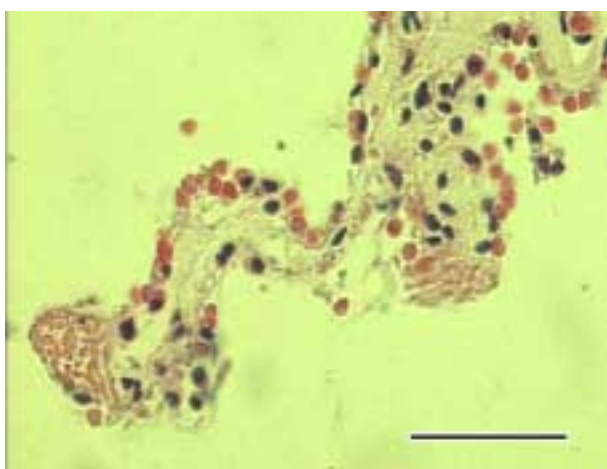
Sl. 31 Unutar alveolarne pregrade obostrano su prisutni nizovi kapilara ispunjenih eritrocitima. Pluća dobrog dupina, ženke stare oko 15 godina (D 54). Erlichov HE; 40 x 2,5; mjerilo 50 μ m.



Sl. 32 Na presjeku pluća plavobijelog dupina, muškog spola i starosti oko 11 godina (D 27), vide se narančasto obojeni eritrociti u kapilarama alveolarne pregrade, a između njih su plavo obojena vezivna tkivna vlakna. Mallory; 60 x 2,5; mjerilo 30 μm .



Sl. 33 Na presjeku pluća dobrog dupina, mužijaka starog oko 3 godine (D 22), vide se različiti tipovi stanica alveolarne pregrade s prisutnim eozinofilnim granulocitima. HE; 40 x 2,5; mjerilo 50 μm .



Sl. 34 Presjek pluća dobrog dupina, muškog spola starog oko 3 godine (D 22). Na slobodnim rubovima alveolarne pregrade vidi se poprečni presjek elastičnih vlakana. Erlichov HE; 40 x 2,5; mjerilo 50 μm .

4.4. Mokraćni sustav

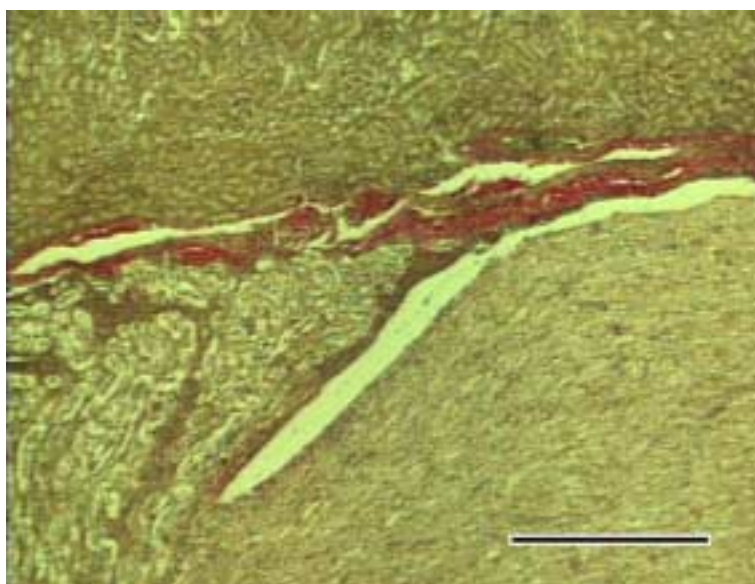
Istraženi su ovi organi mokraćnog sustava plavobijelog i dobrog dupina:

- a) bubreg
- b) mokraćovod
- c) mokraćni mjehur.

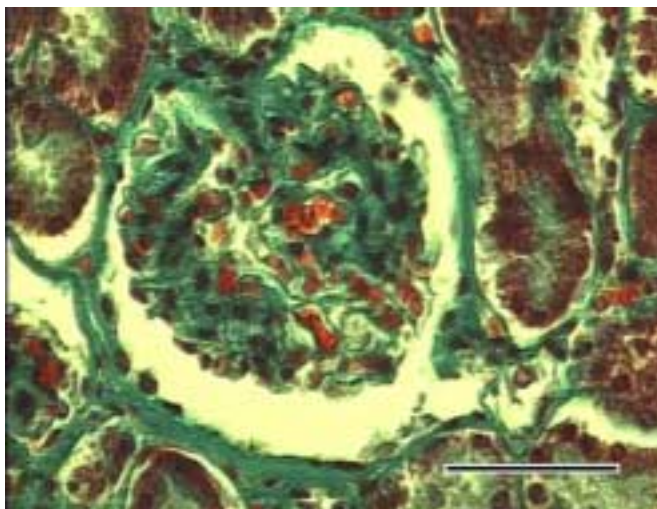
Obzirom na položaj unutar trbušne šupljine ovdje je opisana i nuzbubrežna žlijezda iako ne pripada u mokraćni sustav.

4.4.1. Bubreg (ren)

Bubreg plavobijelog dupina kao i u dobrog dupina i ostalih morskih sisavaca sastavljen je od brojnih bubrežnih reznjeva od kojih svaki ima dobro diferenciranu koru, srž i vlastitu papilu s pripadajućom čašicom. Na površini bubrega nalazi se vrlo tanka vezivno-tkivna čahura, a u unutrašnjosti organa vezivo je uočljivo jedino na prijelazu kore u srž. Ovaj relativno debeli sloj kolagenih vlakana počinje oko mjesta formiranja bubrežne čašice i proteže se u dubinu tkiva oko krvnih žila na kortikomedularnoj dodirnoj površini. Vrlo dobro je razvijeno u obje vrste dupina.

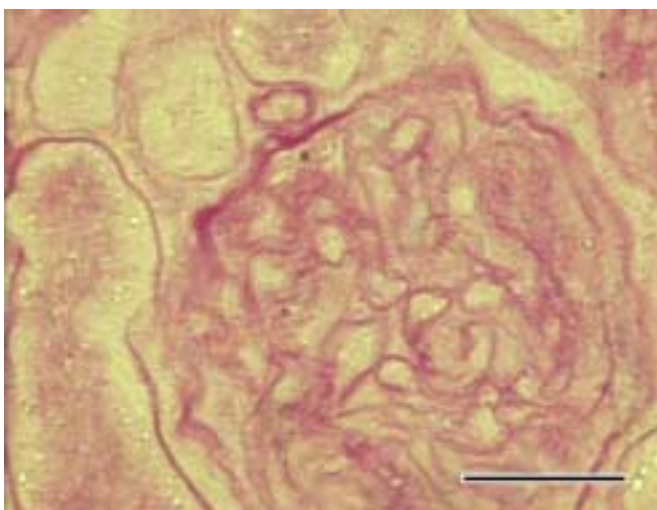


Sl. 35 Presjek bubrežnog reznja plavobijelog dupina, ženke stare oko 15 godina (D 74). Na prijelazu kore u srž renkula vidi se sloj crveno obojenih kolagenih vlakana. Van Gieson; 4 x 2,5; mjerilo 500 μm .



Sl. 36 Presjek bubrega plavobijelog dupina, ženke stare oko 15 godina (D 74). Vidi se bubrežno tjelešce na kojem je uočljiv polus vasculosus i polus uriniferus. Masson-trichrome; 40 x 2,5; mjerilo 50 μ m.

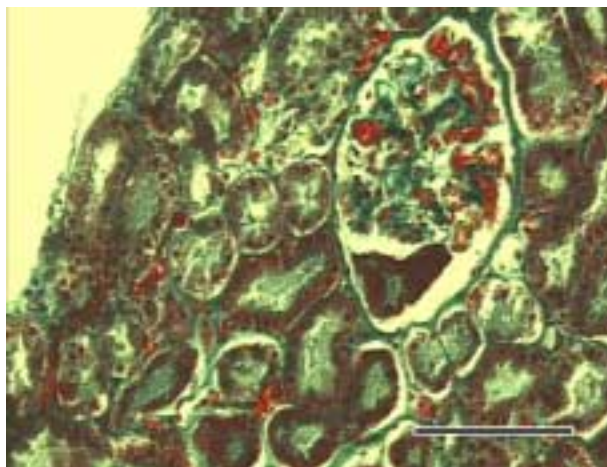
U kori bubrega dobro su uočljiva bubrežna tjelešca i brojni presjeci kroz proksimalne i distalne kanaliće. Bowmanovu čahuru izgrađuje sloj vezivnog tkiva na kome se nalazi parijetalni sloj pločastog epitela koji u području vaskularnog pola prelazi u visceralni sloj Bowmanove čahure. U području urinarnog pola nastavlja se u stijenku proksimalnih kanalića. Proksimalne kanaliće čine velike kubične ili visokoprizmatične stanice s puno citoplazme i okruglim jezgrama smještenim bliže bazalnoj membrani ili u sredini stanice. PAS bojenjem se dobro vide i jukstaglomerularne stanice dovodne arterije glomerula. Uz njih se nalazi i povratni krak distalnog tubula.



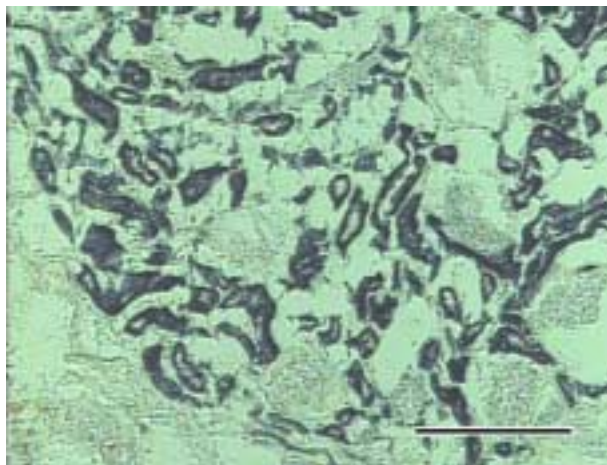
Sl. 37 Bubrež plavobijelog dupina, mužijak star oko 11 godina (D 27). Vidi se PAS pozitivna dolazna arteriola glomerula bubrega. PAS; 60 x 2,5; mjerilo 30 μ m.

Distalni kanalići građeni su uglavnom od kubičnih stanica s okruglim jezgrama, stanice su manje i na presjeku ih ima više nego u proksimalnom tubulu.

Srž bubrega diferencirana je u dva dijela, vanjski i unutrašnji dio. U vanjskom dijelu nalaze se Henleove petlje sa svojim silaznim i uzlaznim dijelovima te sabirni kanalići. U unutrašnjem dijelu srži uglavnom su sabirni kanalići koji se brojnim otvorima ulijevaju u bubrežnu zdjelicu.



Sl. 38 Bubrežni plavobijelog dupina, ženke stare oko 15 godina (D 74). Vidi se bubrežno tjelešce te proksimalni i distalni kanalići u bubrežnoj kori. Masson-trichrome; 20 x 2,5; mjerilo 100 μ m.

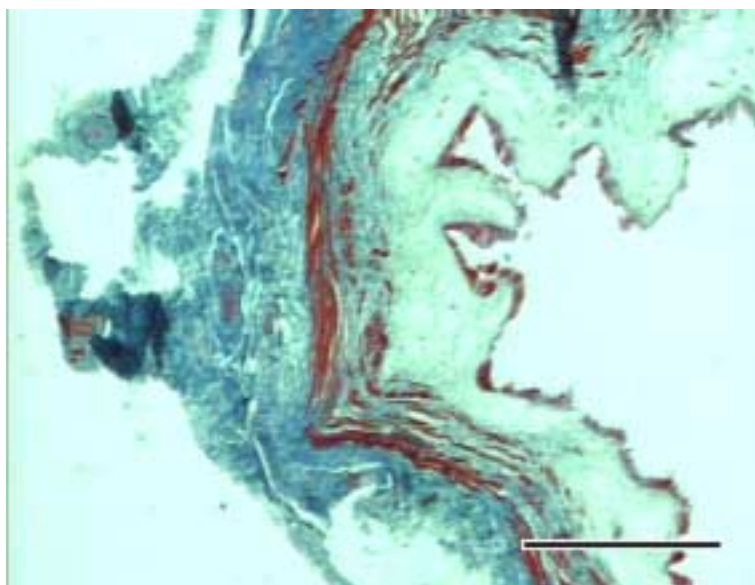


Sl. 39 Bubrežni plavobijelog dupina, muškog spola starog oko 11 godina (D 27). Lokalizacija aktivnosti dehidrogenaze jantarne kiseline u epitelu proksimalnih kanalića. SDH; 10 x 2,5; mjerilo 200 μ m.

Stanice kanalića nefrona u kori bubrega pokazuju izrazitu aktivnost istraživanih oksidativnih enzima podjednakim intenzitetom, za razliku od presjeka srži bubrega gdje stanice Henleovih petlji i sabirni kanalići ne pokazuju tu aktivnost. U stanicama uzlaznih krakova Henleove petlje uočava se aktivnost dehidrogenaza mliječne kiseline i glutamata, dok se aktivnost dehidrogenaza mliječne kiseline uočava i u epitelu sabirnih kanalića.

4.4.2. Mokraćovod (urether)

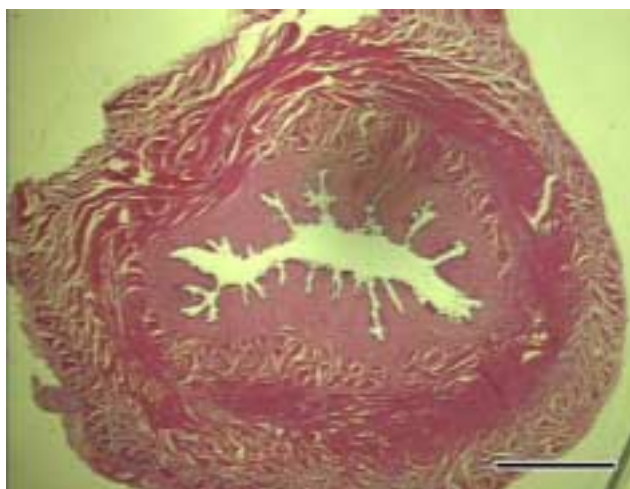
Sluznica mokraćovoda građena je od prijelaznog epitela koji se sastoji od oko pet do šest slojeva epitelnih stanica. Lamina proprija je debela i građena od sloja vezivnog tkiva. Proprija prelazi u podsluznicu u kojoj se, između kolagenih vlakana, nalazi i nešto podužno položenih mišićnih stanica. Mišićnicu grade kružno položene mišićne stanice. Izvana je gusta vezivnotkivna adventicija.



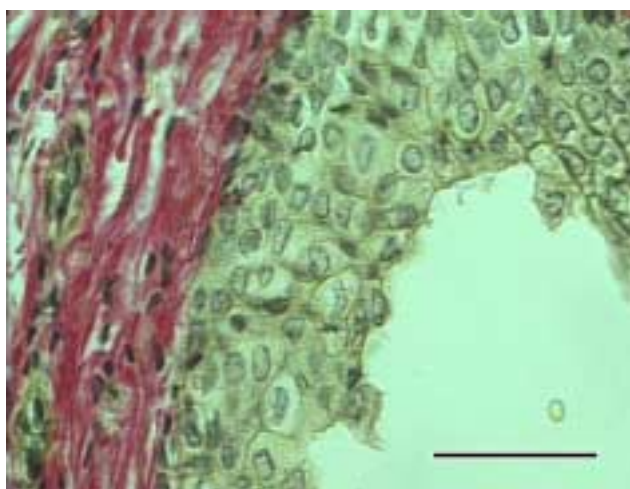
Sl. 40 Mokraćovod plavobijelog dupina, muškog spola starog oko 11 godina (D 27). Na presjeku organa, ispod crveno obojenog prijelaznog epitela, vidi se debela lamina proprija obojena svjetlo plavom bojom. U podsluznici su tamnije plava kolagena vlakna i crvene mišićne stanice. Slijedi crveno obojena mišićnica i tamnije plava, vezivnotkivna adventicija. Mallory; 4 x 2,5; mjerilo 500 μ m.

4.4.3. Mokraćni mjehur (vesica urinaria)

Osnovna građa mokraćnog mjehura slična je onoj u mokraćovodu. Epitel je prijelazni s šest do osam slojeva stanica, čija gustoća ovisi o ispunjenosti mjehura. Slijedi proprija ispod koje je vrlo slabo naznačena submukoza, ali je zato mišićnica debela i građena od tri sloja. Unutrašnji je podužni, srednji je kružni, a vanjski je ponovno sloj podužnih mišićnih stanica. Na vanjskoj strani organa nalazi se tanka seroza koju oblaže visceralni mezotel trbušne i zdjelične šupljine.



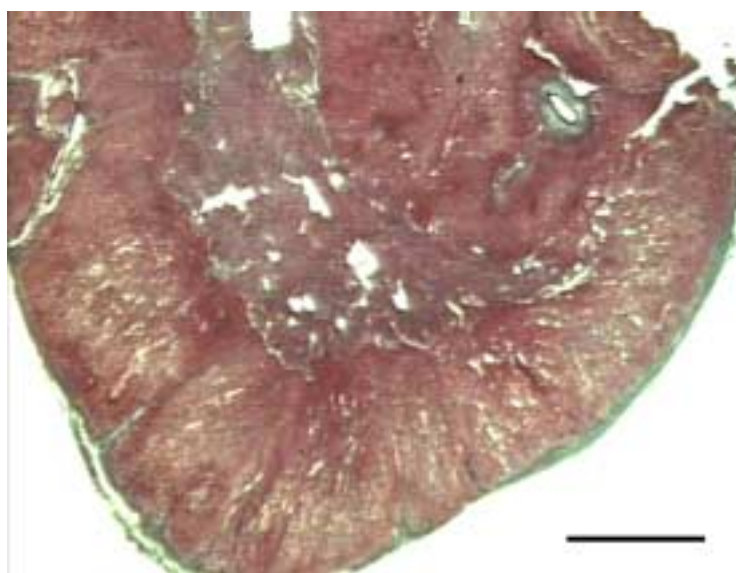
Sl. 41 Mokraćni mjehur plavobijelog dupina, ženke stare oko 15 godina (D 74). Dobro se vidi debela, svjetlije crvena, lamina propria i troslojna, tamnije obojena crvena mišićnica. HE; 0,5 x 6; mjerilo 1 mm.



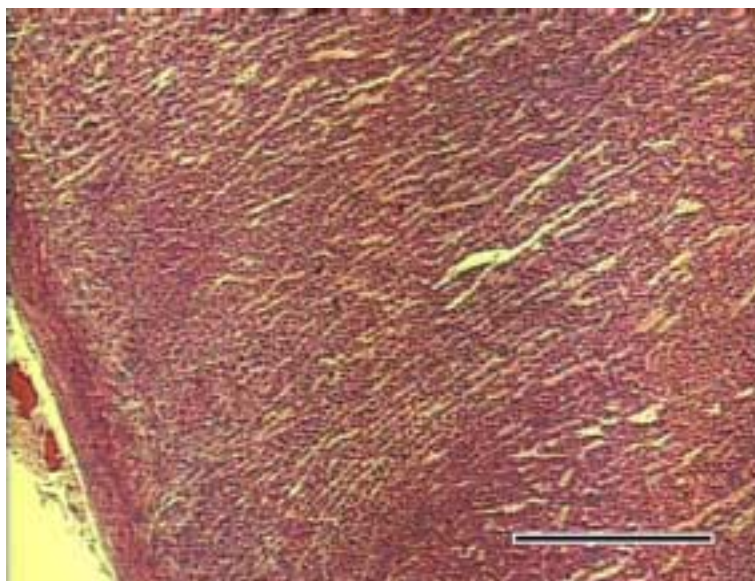
Sl. 42 Mokraćni mjehur plavobijelog dupina, ženke stare oko 15 godina (D 74). Vide se slojevi žuto obojenih stanica prijelaznog epitela sluznice s crveno obojenim kolagenim vlaknima proprije u kojoj se vide eritrociti u krvnim kapilarama i jezgre fibroblasta. Van Gieson; 40 x 2,5; mjerilo 50 μ m.

4.4.4. Nuzbubrežna žlijezda (*glandula adrenalis*)

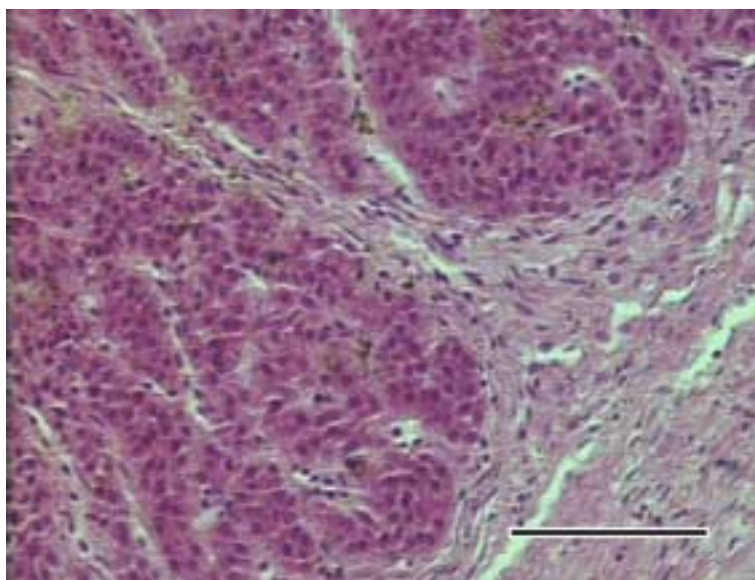
Nuzbubrežnu žlijezdu izvana obavija relativno debela vezivnotkivna ovojnica građena od kolagenih vlakana s krvnim žilama i živcima. Od nje se u unutrašnjost vanjskog dijela žlijezde pružaju trabekule. Dobro se razlikuju kora i srž. Unutar kore mikroskopski se jasno razlikuju sve tri zone u obje vrste dupina. Zona glomerulosa je oblikovana tračcima vezivnotkivnih trabekula. Epitelne stanice su kubičnog oblika s okruglom jezgrom. U pretraživanih plavobijelih dupina zona glomerulosa nije jasno uočljiva kao kod pretraživanih dobrih dupina. Nizovi stanica glomeruloze postepeno prelaze u zonu fascikulatu. Ova zona ujedno je i najveća, a čine ju dugački nizovi stanica između kojih su krvne kapilare. Ona postepeno prelazi u zonu retikularis u kojoj su gusto raspoređene stanice bez pravilnog redoslijeda.



Sl. 43 Nuzbubrežna žlijezda dobrog dupina, mlade ženke stare oko 1 godine (D 55). Dobro se vidi vezivnotkivna čahura od koje polaze tanke pregrade u koru organa te se među njima formira zona glomerulosa. Fascikulata je nešto svjetlije obojena od glomeruloze i zone retikularis. Uočljiva je oštra granica između kore i srži. Masson-trichrome; 0,5 x 12; mjerilo 0,5 mm.

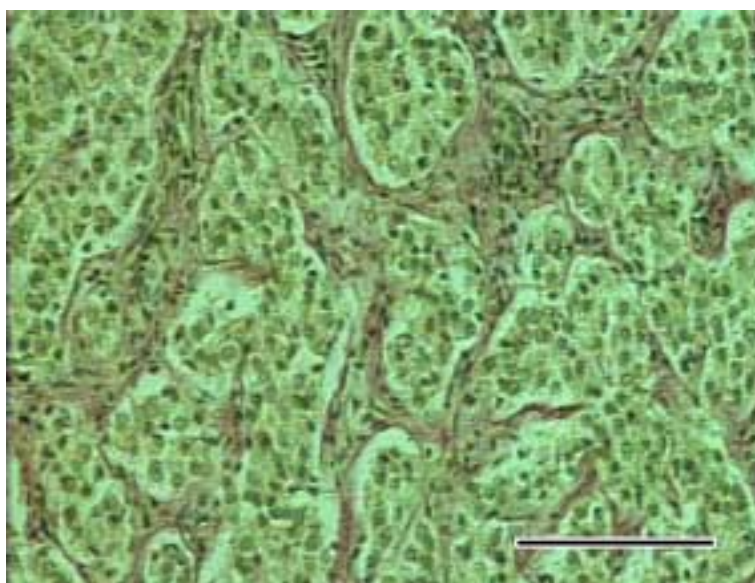


Sl. 44 Nuzbubrežna žlijezda plavobijelog dupina, ženke stare oko 15 godina. Uočljivo je da se zona glomerulosa u kori žlijezde, prema obliku nakupine stanica, gotovo uopće ne razlikuje od zone fascikulate. Na površini organa vidi se svjetlije crveno obojena vezivnotkivna čahura. Pincus; 4 x 2,5; mjerilo 500 μm .



Sl. 45 Nuzbubrežna žlijezda dobrog dupina, muškog spola i starosti oko 3 godine (D 22). Vidi se debela vezivnotkivna čahura građena od kolagenih vlakana koja pruža tračke u koru organa te na taj način ograničava okruglaste nakupine stanica zone glomeruloze. Erlichov HE; 20 x 2,5; mjerilo 100 μm .

Srž nuzbubrežne žlijezde kod obje vrste dupina jasno se razlikuje od kore. Okruglaste ili kubične stanice srži s okruglim jezgrama grupirane su u nakupinama unutar strome građene od vezivnotkivnih vlakana u kojoj se nalaze brojne krvne žile i živci.



Sl. 46 Nuzbubrežna žlijezda plavobijelog dupina, ženke stare oko 15 godina (D 74). U srži žlijezde se vide nakupine stanica smještene unutar mreže vezivnotkivnih vlakana. Van Gieson; 20 x 2,5; mjerilo 100 μ m.

Kora nuzbubrežne žlijezde pokazuje slabiju aktivnost oksidativnih enzima, osim nešto jače za dehidrogenazu mliječne kiseline. Stanice srži nuzbubrežne žlijezde ne pokazuju aktivnost istraživanih enzima, osim dehidrogenaze glutamata koja prema jačini obojenosti ukazuje na dosta intenzivnu aktivnost.

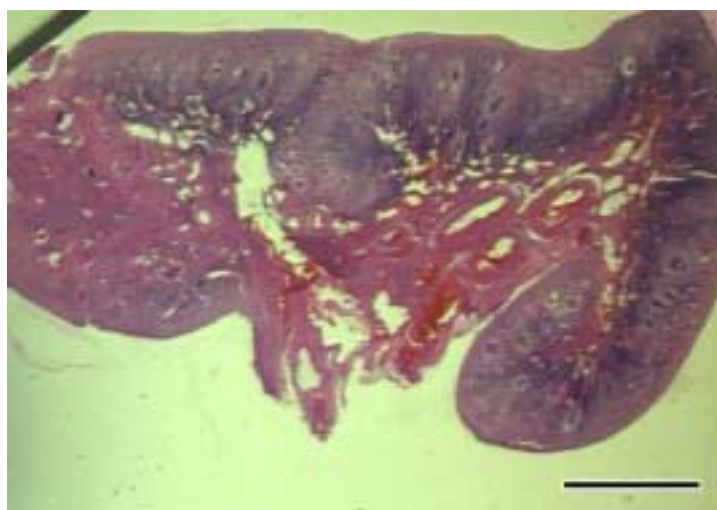
4.5. Ženski spolni sustav

Istraženi su slijedeći organi ženskog spolnog sustava plavobijelog dupina:

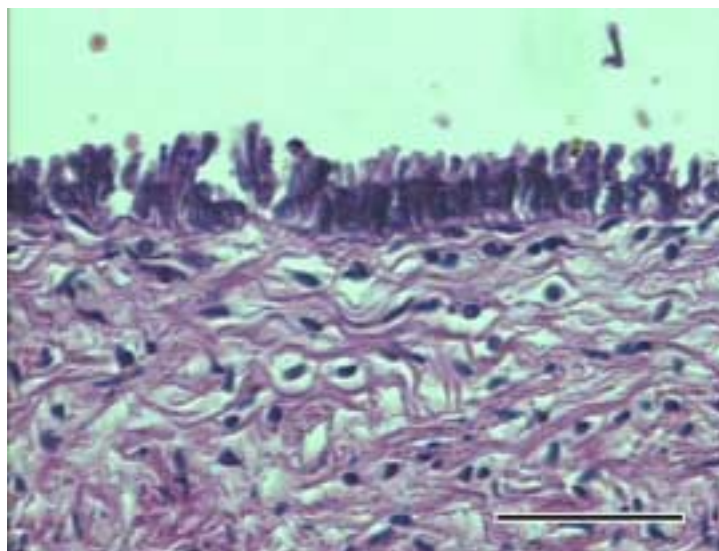
- a) jajnik
- b) jajovod
- c) maternica (lijevi rog, tijelo i grlić maternice)
- d) rodnica
- e) mliječna žlijezda.

4.5.1. Jajnik (ovarium)

U osnovnoj građi jajnika svim histološkim tehnikama, jasno se razlikuju dva tipična područja. Vanjsko područje ili koru jajnika čini zona parenhimatosa, a unutrašnje ili srž čini zona vaskulosa. Površina organa pokrivena je s kubičnim do visokoprizmatičnim stanicama germinativnog epitela s velikim okruglastim jezgrama smještenim uz bazalnu membranu. Ovaj epitel postepeno prelazi u mezotel potrbušnice na mjestu gdje se o hilus zone vaskuloze prihvaća mezoovarij. Ispod epitela nalazi se relativno debeli sloj vezivnog tkiva koje čini tuniku albugineu. U kori jajnika su brojni folikuli u različitim stupnjevima zrelosti.

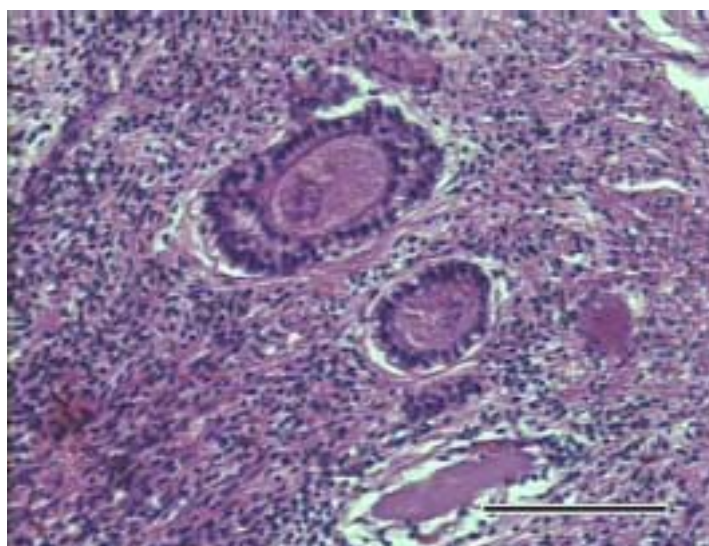


Sl. 47 Jajnik ženke plavobijelog dupina stare oko 15 godina (D 74) u kojem se jasno razlikuje zona parenhimatosa s brojnim folikulima smještena oko zone vaskuloze s krvnim žilama i hilusom organa. HE; 0,5 x 6; mjerilo 10 mm.

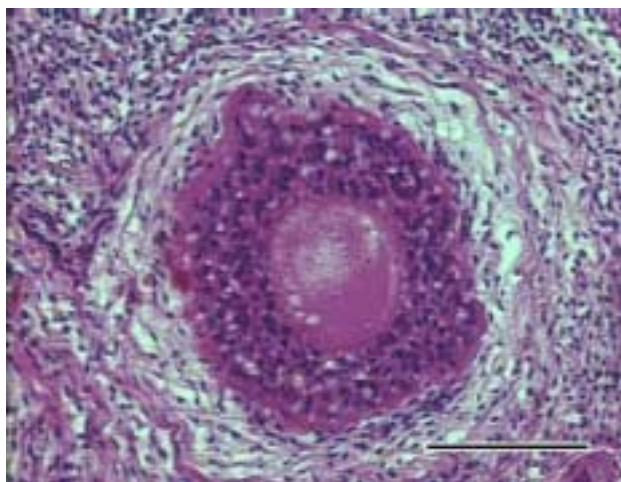


Sl. 48 Jajnik ženke plavobijelog dupina stare oko 15 godina (D 74) u kojem se vide visokoprizmatične stanice germinativnog epitela i vezivno tkivna ovojnica organa. HE; 20 x 2,5; mjerilo 100 μ m.

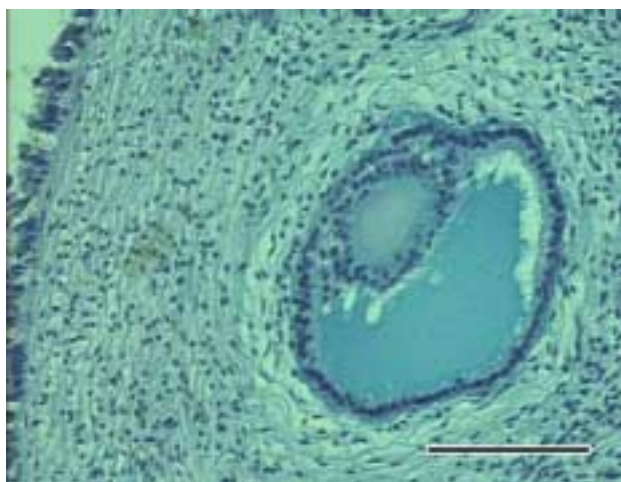
Jasno se vide primordijalni folikuli s jednim slojem folikularnih stanica i primarnom oocitom u sredini folikula. Primarni folikuli se razlikuju prema slojevima folikularnih stanica koje se nalaze oko primarne oocite i s njom su razgraničene više ili manje formiranom zonom pellucidom. Unutar sekundarnih folikula s brojnim slojevima folikularnih stanica počinje formiranje šupljine. U tercijalnim, Graafovim folikulima jasno je formirana šupljina ispunjena tekućinom, a vidi se i cumulus oophorus. Dobro je vidljivo i vezivotkivno prorašteni ostatak žutog tijela.



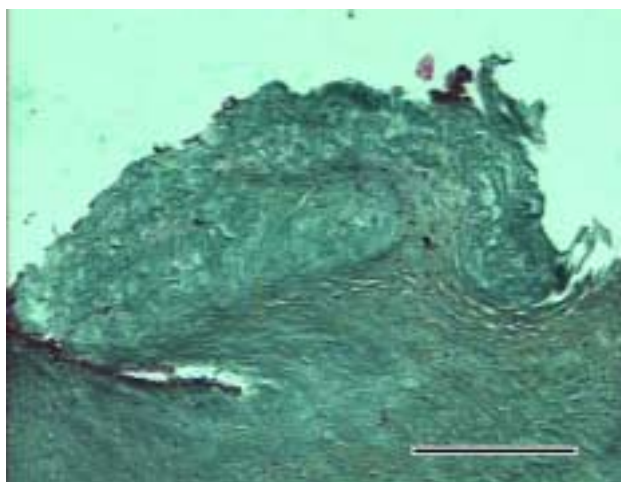
Sl. 49 Jajnik ženke plavobijelog dupina stare 15 godina (D 74) s primarnim jednoslojnim i višeslojnim folikulom. HE; 20 x 2,5; mjerilo 100 μ m.



Sl. 50 Jajnik ženke plavobijelog dupina stare 15 godina (D 74) sa višeslojnim primarnim folikulom u kojem se razlikuju zona pellucida i granulozni sloj od teke folikuli. HE; 20 x 2,5; mjerilo 100 μm .



Sl. 51 Jajnik ženke plavobijelog dupina stare 15 godina (D74) sa sekundarnim folikulom u kome se formira cumulus oophorus. Alcian blue; 20 x 2,5; mjerilo 100 μm .

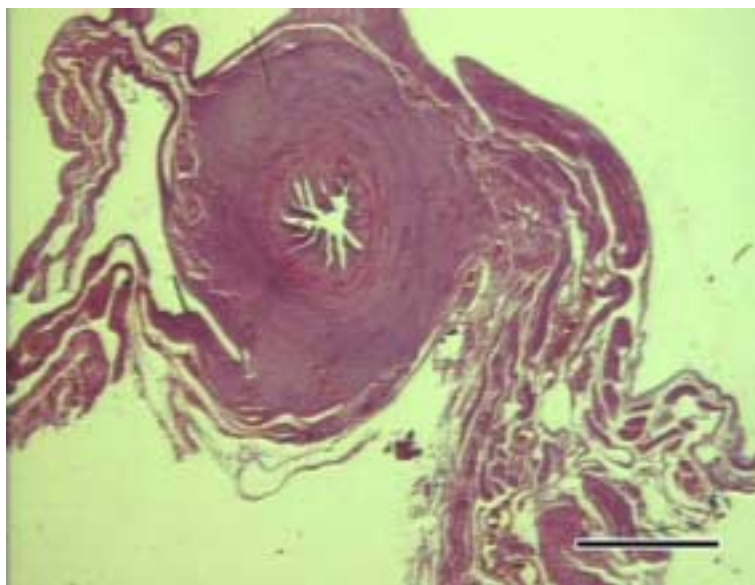


Sl. 52 Jajnik ženke plavobijelog dupina stare 15 godina (D 74). Vidi se ostatak vezivnotkivno proraštenog žutog tijela. Masson-trichrome; 10 x 2,5; mjerilo 200 μm .

U srži jajnika ženke plavobijelog dupina vide se brojne krvne žile različitog promjera te kolagena vlakna između njih. Vezivnotkivna vlakna i krvne žile zone vaskuloze na jednom mjestu dolaze do površine organa gdje prelaze u mezoovarij.

4.5.2. Jajovod (tuba uterina, salpinx)

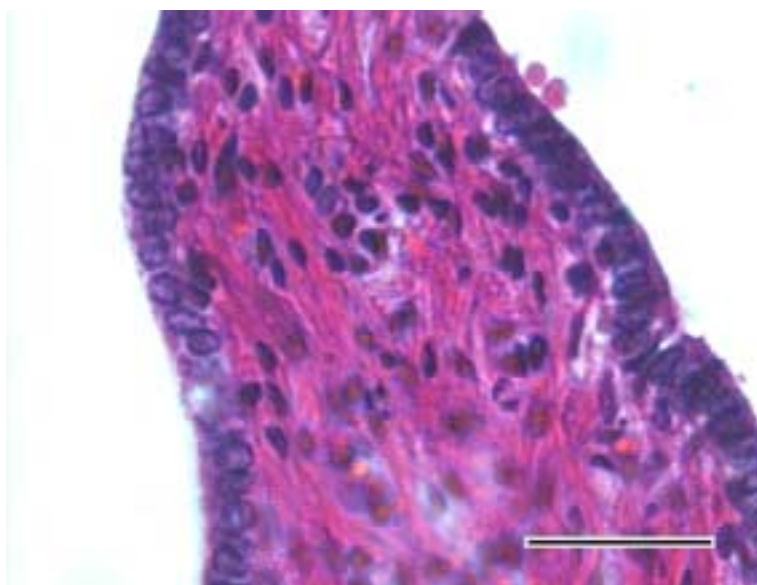
Histološki je istražena ampula jajovoda ženke plavobijelog dupina. Na presjeku organa vidljiva su sva tri sloja: sluznica, mišićnica i seroza. Sluznica je jako nabrana u lumen ampule jajovoda. Pokrivena je epitelom građenim od visokoprizmatičnih stanica s velikim okruglim jezgrama kao i stanice s manjom jezgrom, uz bazalnu membranu. Trepetljike epitelnih stanica uočene su samo na pojedinim mjestima. Lamina proprija građena je od guste mreže kolagenih vlakana između kojih ima dosta staničnih elemenata. Dobro se vide i krvne kapilare.



Sl. 53 Jajovod ženke plavobijelog dupina stare oko 15 godina (D 74). Sluznica prema lumenu čini brojne nabore. Dobro je izražena lamina propria. Seroza na pojedinim mjestima prelazi u duplikature potrbušnice. HE; 0,5 x 12; mjerilo 5 mm.

Mišićnica naliježe direktno na sluznicu, a građena je od dva sloja mišićnih stanica. Unutrašnji sloj je znatno jače izražen i čine ga kružno položene stanice. Vanjski, tanji sloj čine podužni snopovi mišićnih stanica.

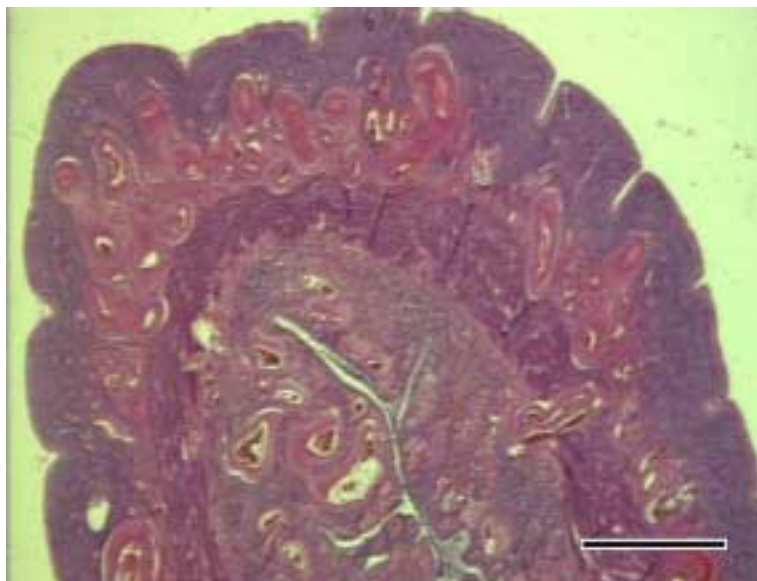
Seroza predstavlja visceralni list potrbušnice s nešto subseroznog veziva koje postepeno ulazi među mišićne snopove vanjskog sloja mišićnice.



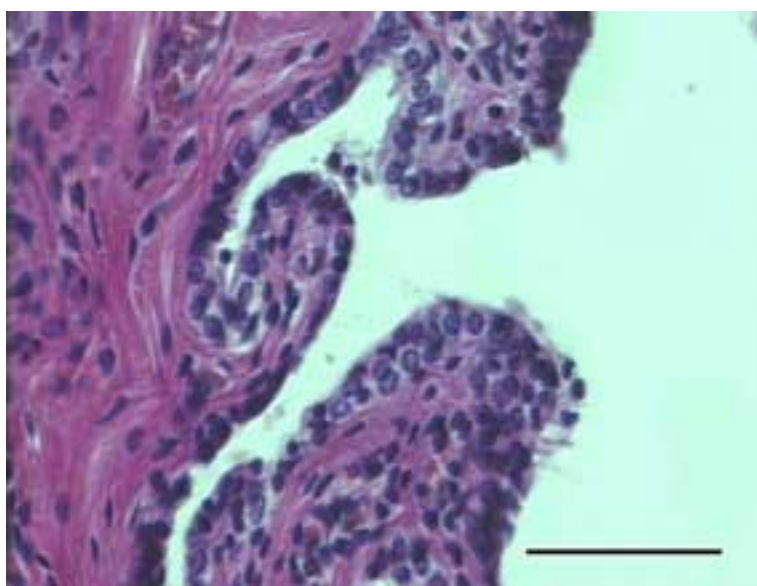
Sl. 54 Jajovod ženke plavobijelog dupina stare oko 15 godina (D 74). Na presjeku nabora sluznice vide se epitelne stanice velikih okruglih jezgri te lamina propria građena od vezivnotkivnih vlakana s krvnim kapilarama i slobodnom stanicama. HE; 60 x 2,5; mjerilo 30 μ m.

4.5.3. Maternica (uterus)

Maternica plavobijelog dupina građena je od grljka, tijela i dva roga. Jasno se razlikuju sva tri osnovna histološka sloja stijenke maternice: seroza izvana (epimetrium), sluznica iznutra (endometrium) te mišićnica između njih (miometrium). Seroza je građena od mezotela potrbušnice ispod kojeg se vidi nešto vezivnog tkiva. Mišićnica je debela i čini ju unutrašnji sloj kružno položenih stanica i vanjski sloj podužnih snopova mišićnih stanica. Između ova dva sloja dobro se vidi područje rahlog vezivnog tkiva u kojem se ističe mnoštvo krvnih žila. Sluznicu pokriva visokoprizmatični epitel ispod koga je debela lamina propria. U njoj se ističe mnoštvo krvnih žila različitog lumena, a mogu se vidjeti i tubulusne žlijezde.

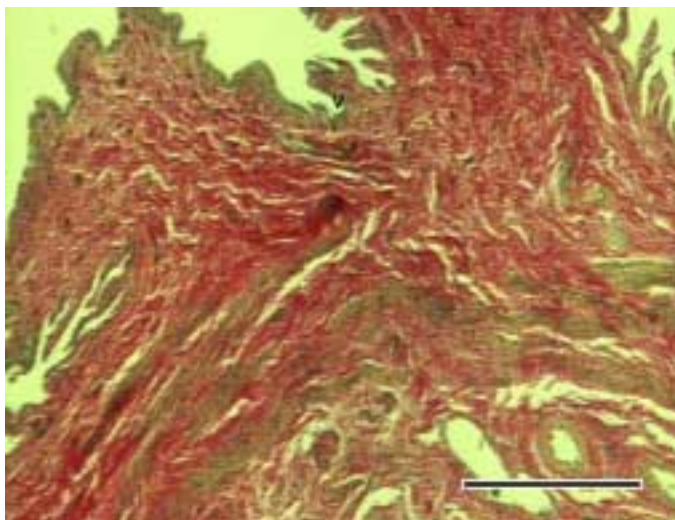


Sl. 55 Maternica ženke plavobijelog dupina stare oko 15 godina (D 74). Na presjeku stijenke materničnog roga vidi se debela proprija endometrija s krvnim žilama i žlijezdama, a vide se i slojevi miometrija sa središnjim slojem rahlog vezivnog tkiva bogatog krvnim žilama. Epimetrij i vanjski dio miometrija pokazuju podužnu naboranost. HE; 0,5 x 6; mjerilo 10mm.



Sl. 56 Maternica ženke plavobijelog dupina stare oko 15 godina (D 74). Na presjeku se vide nabori endometrija tijela maternice s epitelom kubičnih do visokoprizmatičnih stanica s velikim okruglim jezgrama. Lamina propria građena je od kolagenih vlakana između kojih se vide krvne žile, slobodni limfociti i fibroblasti. HE; 40 x 2,5; mjerilo 50 μ m.

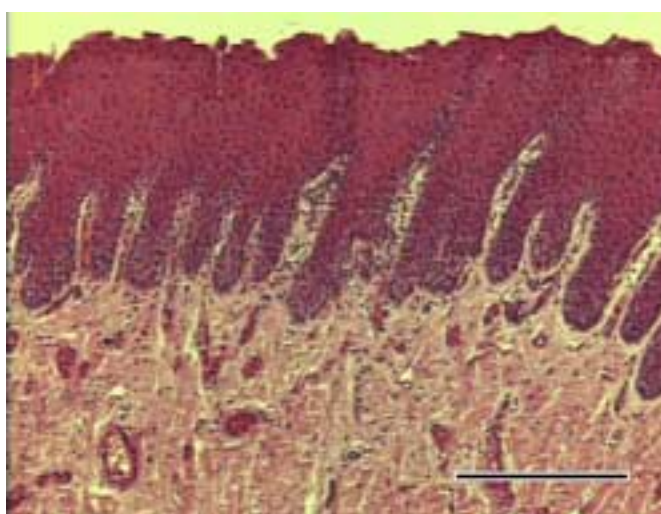
Maternični grljak je građen od sluznice s visokoprizmatičnim epitelom, vezivnotkivnom proprijom, mišićnicom i područjem vezivnotkivne mreže u kojoj je mnoštvo krvnih žila. Prelaskom visokoprizmatičnog epitela u mnogoslojni pločasti neuroženi epitel završava pravi, a započinje pseudocerviks koji je već dio rodnice.



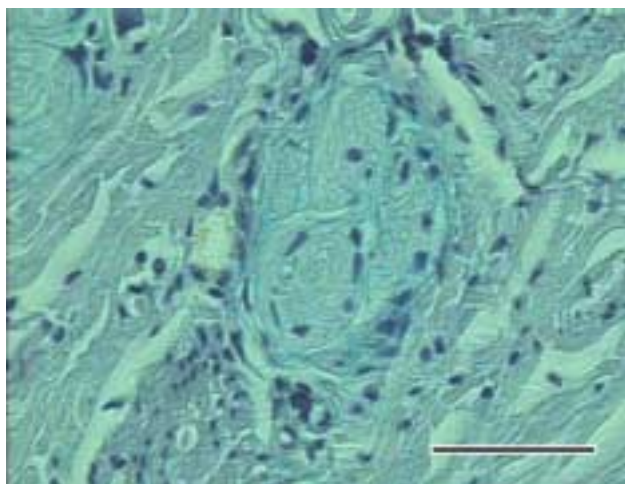
Sl. 57 Maternica ženke plavobijelog dupina stare oko 15 godina. Presjek prijelaza visokoprizmatičnog epitela uterusa u mnogoslojni pločasti neuroženi epitel vagine (v) na završetku grljka maternice. Van Gieson; 4 x 2,5; mjerilo 500 μ m.

4.5.4. Rodnica (vagina)

Na presjeku organa izražena su tri sloja. Sluznicu karakterizira mnogoslojni pločasti neuroženi epitel u koga duboko ulaze papile proprije. Lamina propria građena je od kolagenih i nešto elastičnih vlakana s dosta krvnih žila. U propriji predvorja rodnice se nalaze mukozne žlijezde i pokoji pojedinačni limfni čvorić odmah ispod epitela.



Sl. 58 Rodnica ženke plavobijelog dupina stare 15 godina (D 74) gdje se na presjeku sluznice ističe debeli mnogoslojni pločasti neuroženi epitel s papilama koje ulaze duboko u laminu propriju. HE; 10 x 2,5; mjerilo 200 μ m.

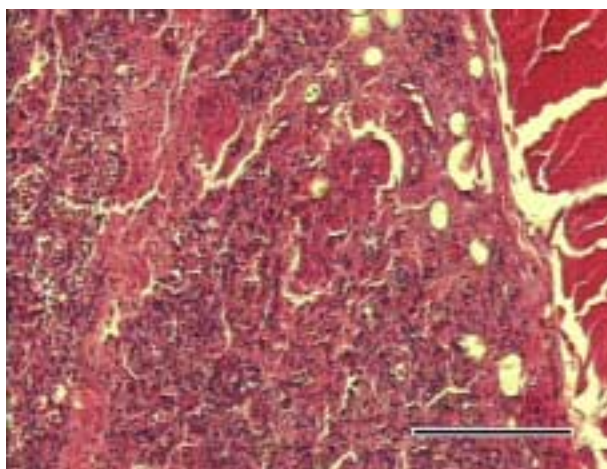


Sl. 59 Rodnica ženke plavobijelog dupina stare oko 15 godina (D 74), gdje se u lamini propriji sluznice predvorja rodnice vidi i presjek snopa živčanih vlakana. Alcian blue; 40 x 2,5; mjerilo 50 μm .

Mišićnica rodnice građena je od snopova glatkih mišićnih stanica u dva sloja. Tanji, unutrašnji sloj građen je od kružnio položenih stanica dok je vanjski sloj građen od podužno položenih mišićnih stanica. Oko mišićnice nalazi se sloj rahlog vezivnog tkiva koje tvori adventiciju, a razdvaja rodnicu od skeletne muskulature okoline.

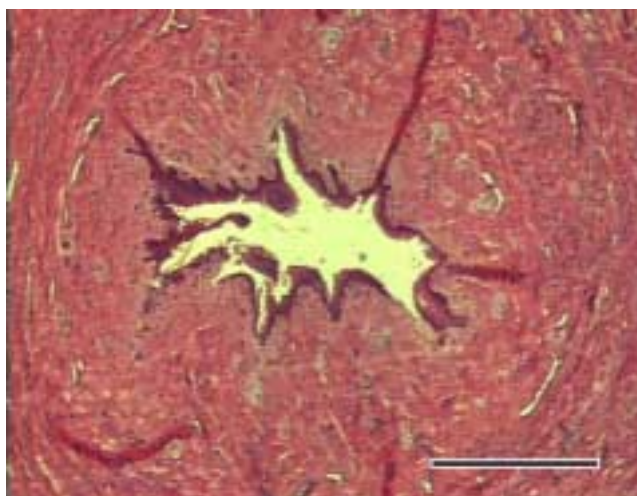
4.5.5. Mliječna žlijezda (mamma)

Mliječna žlijezda obavijena je gustim snopovima vezivnotkivnih vlakana koji ju odvajaju od okolnog skeletnog mišićja. Dobro se razgraničavaju režnjići žlijezde međusobno odvojeni pregradama od vezivnog tkiva.

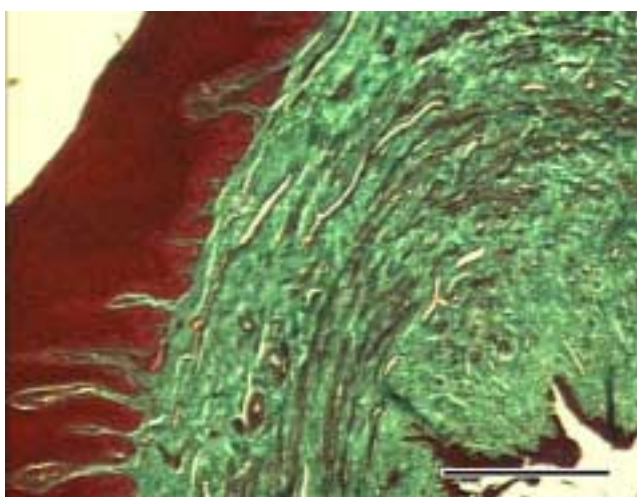


Sl. 60 Parenhim mliječne žlijezde izvan laktacije u ženke plavobijelog dupina stare 15 godina. HE; 10 x 2,5; mjerilo 200 μm .

Između tubuloalveolarnih žlijezdanih komponenti tkiva uočavaju se brojne krvne žile i kapilare. U pojedinim dijelovima režnjeva vide se pravilno okrugli manji presjeci mliječnih kanalića koji odlaze prema zajedničkom mliječnom sinusu. Na presjeku mliječne bradavice razlikuju se dvije epitelne površine. Iznutra se nalazi mnogoslojni pločasti neuroženi epitel sluznice sisnog kanalića (ductus papillaris) ispod kojeg je lamina propria s krvnim žilama i živcima. Oko nje su vidljivi snopovi glatkih mišićnih stanica. Na njih se sa vanjske strane naslanja vezivno tkivo korijuma kože i na kraju je mnogoslojni pločasti parakeratinozni epitel epiderme kože.



Sl. 61 Bradavica mliječne žlijezde u ženke plavobijelog dupina stare oko 15 godina (D 74). Vidi se jedan ductus papillaris obložen sa mnogoslojnim pločastim neuroženim epitelom ispod kojeg je debeli sloj vezivnog tkiva sa mnoštvom krvnih žila. HE; 4 x 2,5; mjerilo 500 μ m.



Sl. 62 Bradavica mliječne žlijezde ženke plavobijelog dupina (D 74). Vidi se debeli epitel kože, tamno crveno obojen, kao i epitel stijenke ductusa papillarisa. Između ovih epitelnih površina nalazi se zeleno obojeno vezivno tkivo proprije sluznice i korijuma kože među kojima su kružni snopovi mišićnih stanica. Masson trichrome; 4 x 2,5; mjerilo 500 μ m.

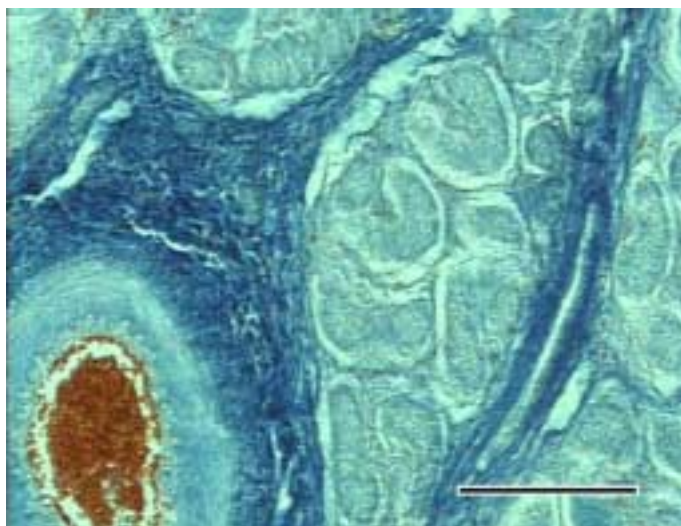
4.6. Muški spolni sustav

U ovom radu istraženi su slijedeći organi muškog spolnog sustava:

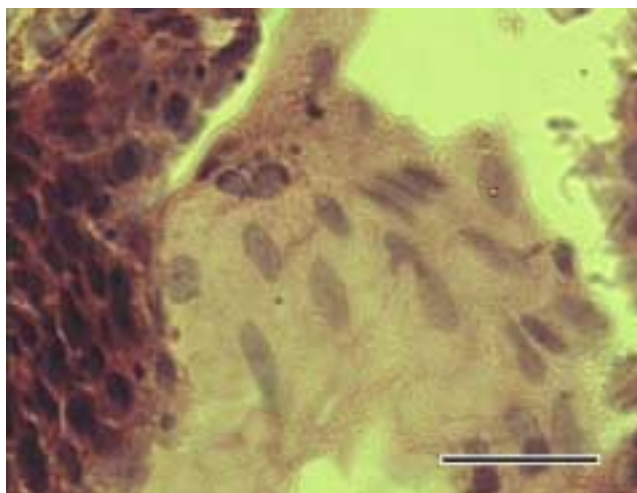
- a) sjemenik
- b) epididimis
- c) sjemenovod
- d) spolni ud
- e) prostata

4.6.1. Sjemenik (testis)

Na površini organa debeli je sloj vezivnotkivnih vlakana koji odgovara tunici albuginei. Sa njene vanjske strane nalazi se jednoslojni pločasti epitel, mezotel. Na unutrašnjoj strani od albuginee se odvajaju vlakna koja ulaze u dubinu organa dijeleći ga na režnjiće. Između režnjića nalazi se i nešto rahlog vezivnog tkiva s krvnim žilama i živcima. Unuta režnjeva jasno se ističu presjeci sjemenskih kanalića različitih oblika. Svaki sjemenski kanalić ograničen je vezivnim tkivom u kojem se, na nekim mjestima, vide i nakupine velikih stanica s ovalnim velikim jezgrama koje predstavljaju Leydigove stanice.

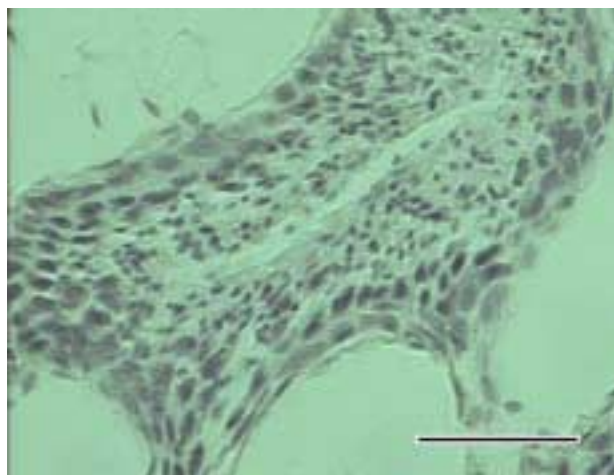


Sl. 63 Sjemenik dobrog dupina starog oko 3 godine (D 22). Na presjeku organa vide se režnjevi sjemenika između kojih se nalaze vezivnotkivne pregrade sa krvnim žilama. Mallory; 10 x 2,5; mjerilo 200 μm .

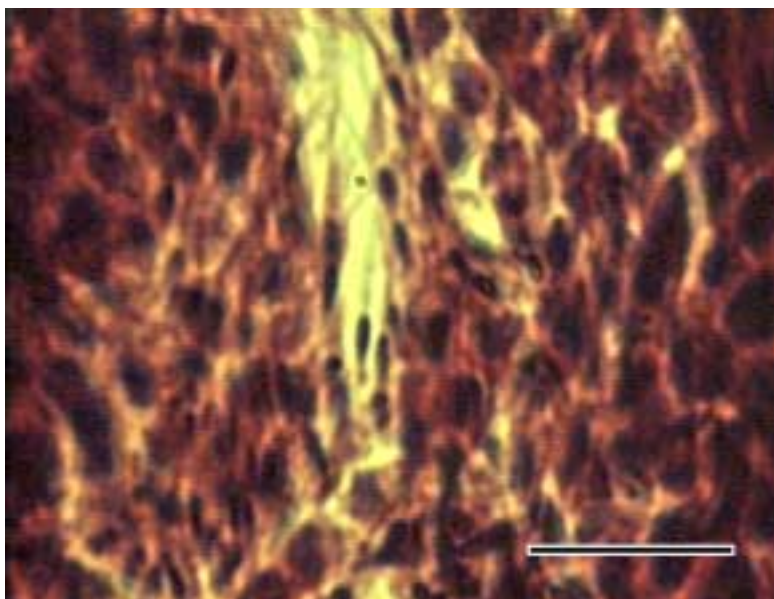


Sl. 64 Sjemenik plavobijelog dupina starog oko 11 godina (D 27). U intersticiju se vide velike stanice s blijedom citoplazmom i velikom ovalnom jezgrom, a predstavljaju Leydigove stanice. HE; 40 x 2,5; 50 μ m.

Na presjeku sjemenskog kanalića, uz samu bazalnu membranu, vide se pojedinačne jezgre Sertolijevih stanica kao i spermatogonije s svjetlijim i tamnijim jezgrama. U slijedećem nizu stanica, prema lumenu kanalića, uočavaju se najveće stanice zametnog epitela, primarne spermatocite. Na njih se nadovezuju manje sekundarne spermatocite i spermatoide, stanice sa izrazito okruglom jezgrom. Između spermatoida se uočavaju i izdužene glavice spermija.



Sl. 65 Sjemenik plavobijelog dupina starog oko 11 godina (D 27). Na presjeku sjemenskog kanalića sjemenika vide se slojevi različitih stanica zametnog epitela. Uz bazalnu membranu vide se spermatogonije iznad kojih su primarne i sekundarne spermatocite. U sloju prema lumenu kanalića su spermatoide s malim okruglim jezgrama. Feulgen; 40 x 2,5; mjerilo 50 μ m.

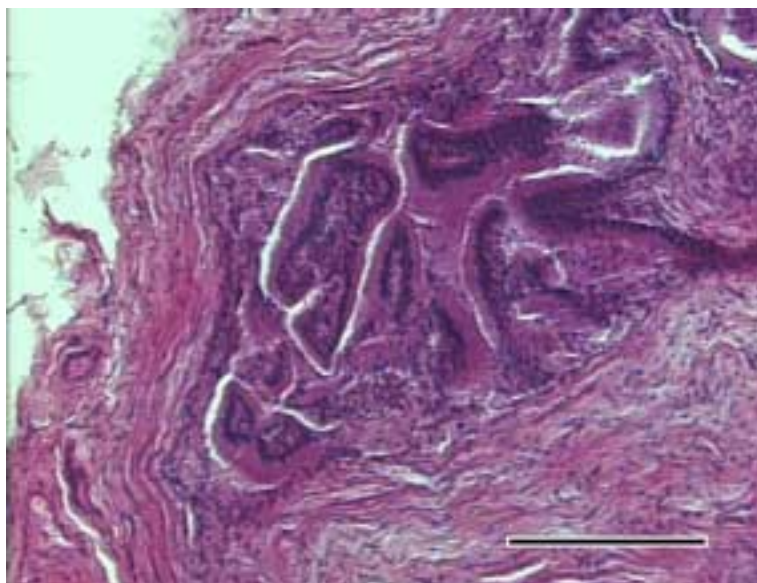


Sl. 66 Sjemenik dobrog dupina starog oko 3 godine (D22). Među različitim stanicama zametnog epitela sjemenskog kanalića uočljivi su spermiji koji se nalaze uz rub epitela prema lumenu kanalića. HE; 100 x 2,5; mjerilo 20 μ m.

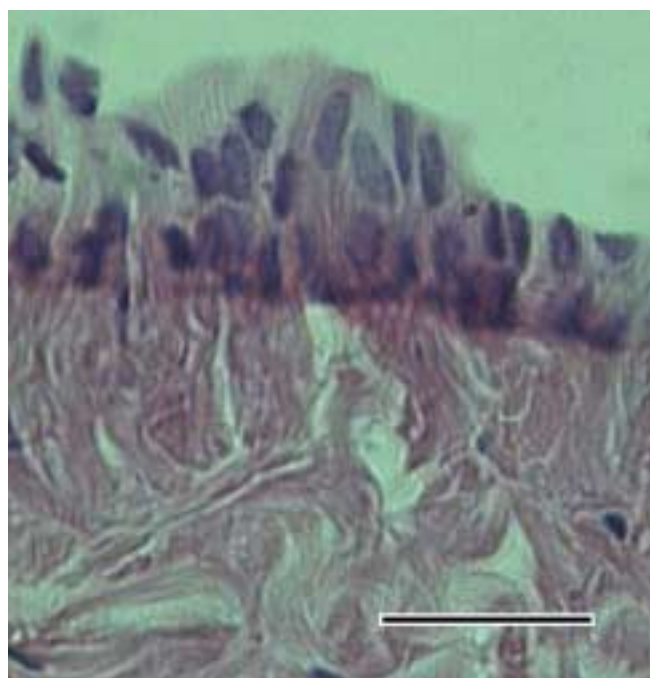
Od istraživanih oksidativnih enzima reznjići testisa pokazuju aktivnost posebno za dehidrogenazu mliječne kiseline i nikotinamid-dinukleotid-vodik (NADH₂), nešto slabije i na dehidrogenazu glutamata dok reakcija na dehidrogenazu jantarne kiseline nije izražena.

4.6.2. Epididimis (epididymis)

Nastaje od eferentnih kanalića koji izlaze iz testisa. Građen je od kanala epididimisa (ductus epididymis) koji je vrlo dugačak i savijen u brojne zavoje. Za razliku od eferentnih kanalića koji imaju visokoprizmatični epitel sa stanicama različite visine, kanal epididimisa pokriva višeredni visokoprizmatični epitel. Stanice uz bazalnu membranu su gusto zbijene i imaju okruglu jezgru. Oko bazalne membrane vidi se vezivnotkivna lamina propria. Oko skupine kanala nalaze se debeli snopovi glatkih mišićnih stanica.



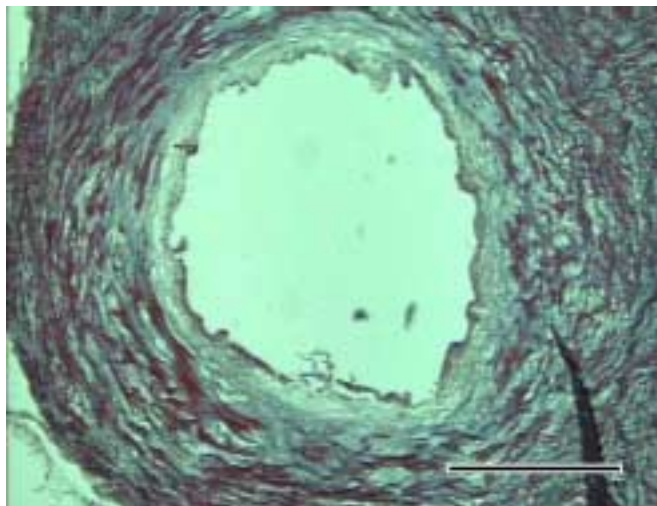
Sl. 67 Epididimis plavobijelog dupina starog oko 11 godina (D 27). Vide se presjeci eferentnih kanalića u glavi epididimisa uz kranijalni dio sjemenika. Vide se i gusti snopovi vezivnotkivnih vlakana ovojnice testisa, koja prelaze i na glavu epididimisa. HE; 10 x 2,5; mjerilo 200 μ m.



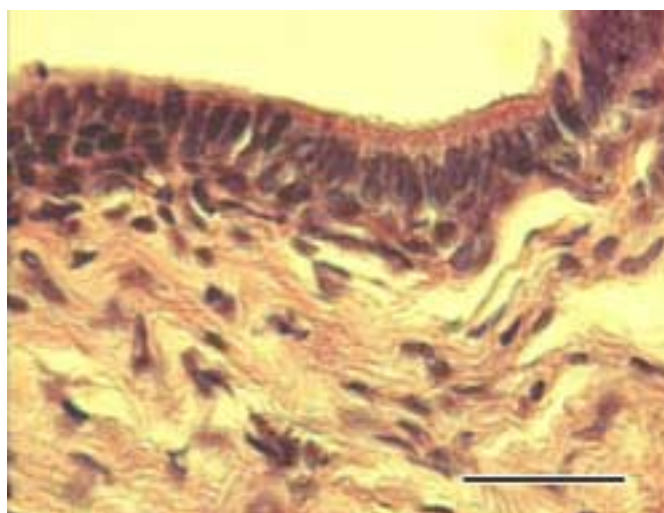
Sl. 68 Epididimis plavobijelog dupina starog oko 11 godina (D 27). Pod jakim povećanjem se vidi višeredni visokoprizmatični epitel koji pokriva ductus epididymis. Uz bazalnu membranu se vide jezgre tamnije obojenih stanica bazalnog sloja epitela. Iznad ovih stanica nalaze se visokoprizmatične stanice s blijedo obojenom citoplazmom i ovalnim izduženim jezgrama. HE; 60 x 2,5; mjerilo 30 μ m.

4.6.3. Sjemenovod (ductus deferens)

Lumen sjemenovoda pokriva višeredni visokoprizmatični epitel ispod kojeg je debela lamina propria s dosta elastičnih vlakana. Dobro se razlikuje od okolne mišićnice čija mišićne stanice teku u kružnom i podužnom smjeru.



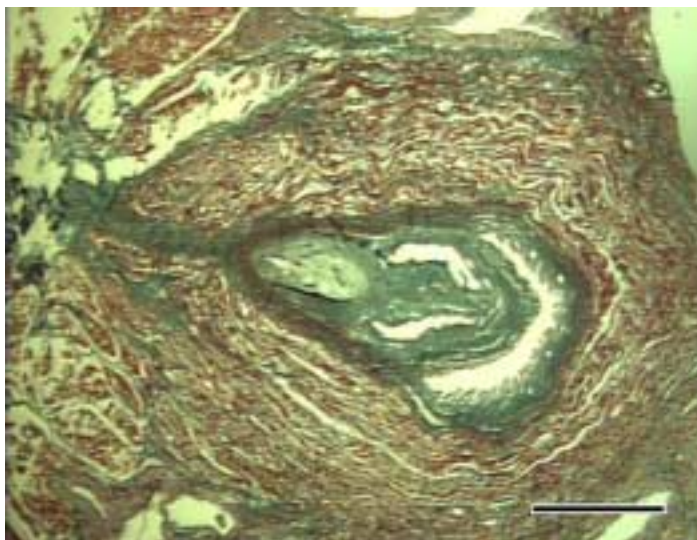
SI. 69 Sjemenovod plavobijelog dupina starog oko 11 godina (D 27). Na presjeku organa vidi se lumen ograničen višerednim visokoprizmatičnim epitelom. Lamina propria je tanka, a odmah ispod nje počinje sloj crveno obojenih glatkih mišićnih stanica. Masson-trichrome; 4 x 2,5; mjerilo 500 μ m.



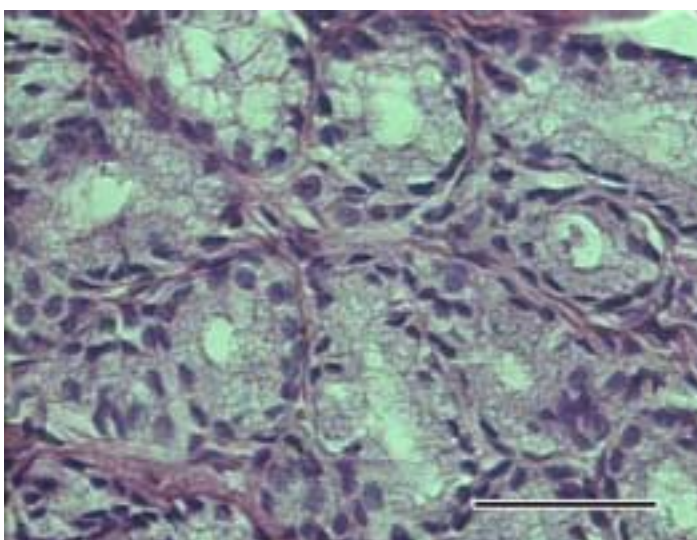
SI. 70 Sjemenovod plavobijelog dupina starog oko 11 godina (D 27). Unutrašnju površinu sjemenovoda pokriva višeredni visokoprizmatični epitel ispod kojeg je lamina propria građena od vezivotkivnih vlakana. HE; 60 x 2,5; mjerilo 30 μ m.

4.6.4. Prostata

Na površini prostate je izražena vezivnotkivna kapsula od koje u unutrašnjost žlijezde polaze vezivnotkivne pregrade koje dijele žlijezdu na režnjiće. Žlijezdani režnjići građeni su od tubuloalveolarnih žlijezda čije stanice imaju okrugle ili ovalne jezgre smještene uz bazalnu laminu. Između žlijezda nalazi se tanki sloj vezivnotkivnih vlakana i glatkih mišićnih stanica između kojih su krvne žile.



Sl. 71 Mokraćnica i prostata plavobijelog dupina starog oko 11 godina (D 27). Vidi se colliculus seminalis mokraćnice unutar kojeg su otvori sjemenovoda. Zelenom bojom obojena je lamina proprija sjemenovoda i mokraćnice, a zajednička podsluznica bogata je kružnim mišićnim stanicama, crveno obojenim. Masson-trichrome; 0,5 x 6; mjerilo 1 mm.

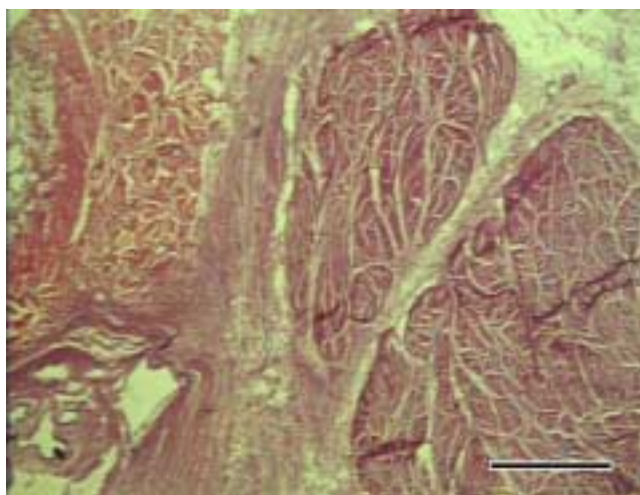


Sl. 72 Prostata dobrog dupina starog oko 3 godine (D 22). Vidi se tubuloalveolarni razmještaj žlijezdanih stanica. HE; ,40 x 2,5; mjerilo 50 μ m.

Kroz središnji dio žlijezde prolazi vezivnotkivni trak u kojem se nalazi mokraćnica, a uz presjek mokraćnice uočavaju se i otvori sjemenovoda. Otvori sjemenovoda su pokriveni višerednim visokoprizmatičnim epitelom. Oko samog presjeka lumena mokraćnice, unutar njene lamine proprije, vide se manji otvori odvodnih kanala žlijezda različite veličine. Zajednička submukoza mokraćnice i sjemenovoda bogata je kolagenim vlaknima i glatkim mišićnim stanicama.

4.6.5. Spolni ud (penis)

Na spolnom udu se jasno razlikuje nekoliko slojeva. Vanjsku površinu pokriva mnogoslojni pločasti neuroženi epitel ispod kojeg je čvrsta vezivnotkivna ovojnica. Ispod nje je rahlo vezivno tkivo s dosta krvnih žila. Uočava se šupljikavo tijelo koje je slabo razvijeno, a oko njega je prisutno dosta vezivnog tkiva sastavljenog od kolagenih i elastičnih vlakana. Lumen mokraćnice pokriven je prijelaznim epitelom. Oko njega je razvijeno spužvasto tijelo građeno od vezivnog tkiva sa šupljinama nepravilnog oblika i veličine, pokrivenih endotelom.



Sl. 73 Penis plavobijelog dupina starog oko 11 godina (D 27). Presjek tijela penisa u području sigmoidnog zavoja pokazuje snopove mišićnih vlakana sa vezivnim tkivom koje ih dijeli od spužvastog tijela mokraćnice. HE; 0,5 x 6; mjerilo 10mm.

U području tijela penisa, unutar sigmoidnog zavoja, prisutan je i vrlo jako razvijen m. retractor penis. Snopovi mišićnih vlakana su okruženi s dosta vezivnog tkiva.

4.7. Probavni sustav

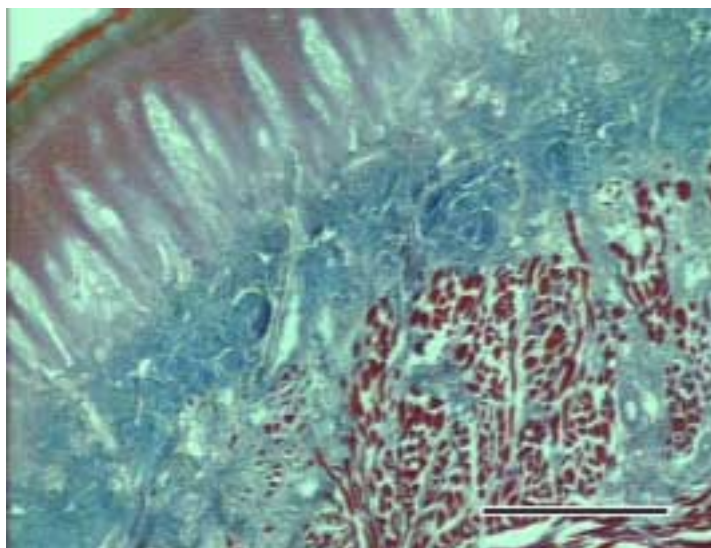
Istraženi su ovi organi probavnog sustava plavobijelog dupina:

- a) jezik i ždrijelo
- b) predželudac
- c) fundusni želudac
- d) pilorusni želudac
- e) crijevo
- f) velike probavne žlijezde (jetra i gušterača)

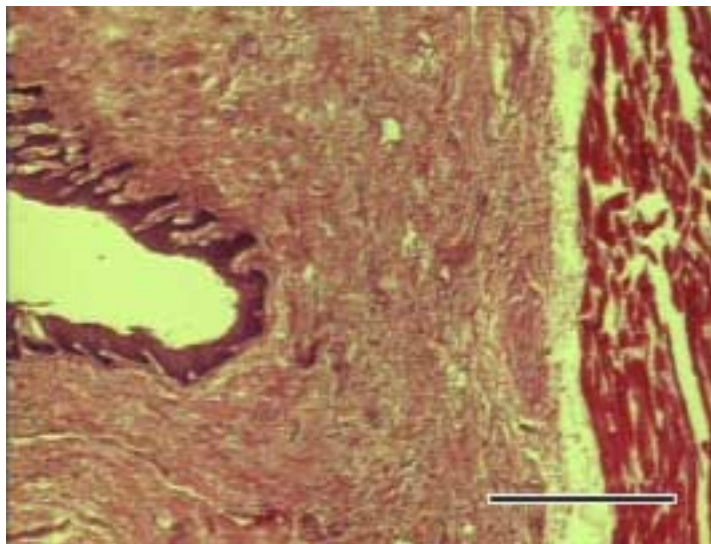
4.7.1. Jezik i ždrijelo (*lingua, pharynx*)

Površina jezika pokrivena je s debelim mnogoslojnim pločastim oroženim epitelom. Takav epitel prisutan je kako s dorzalne, tako i s ventralne strane jezika. Površina epitela je glatka bez naznaka jezičnih bradavica. Lamina propria pruža duboke papile u epitel i u njoj se vide presjeci krvnih žila. Ispod nje su slojevi poprečnoprugastih mišićnih vlakana položenih u različitim smjerovima. Između mišićnih vlakana vrha jezika nema žlijezda.

Ždrijelo je pokriveno s mnogoslojnim pločastim neuroženim epitelom. Lamina propria je dobro razvijena i građena od gustih vezivotkivnih vlakana. S vanjske strane jaka je mišićnica građena od snopova poprečno prugastih mišićnih vlakana. U sluznici se vide brojni sitni otvori kripte ždrijelnih tonzila građenih isto kao tonzilarno tkivo rektuma. Oko tonzilarnih kripte, prekrivenih mnogoslojnim pločastim neuroženim epitelom, nalaze se limfni čvorići odijeljeni od ostatka stijenke ždrijela slojem vezivotkivnih vlakana.



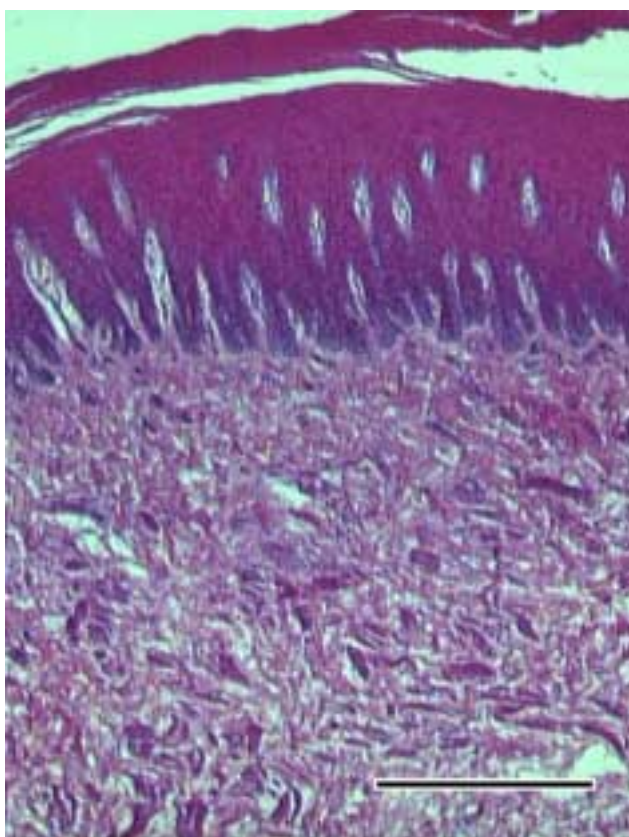
Sl. 74 Jezik plavobijelog dupina, muškog spola i starog oko 11 godina (D 27). Na presjeku vrha jezika vidi se debeli mnogoslojni pločasti oroženi epitel na površini kao i papile proprije koje ulaze duboko u epitel sluznice. Vide se i lamina propria, aponeuroza jezika i slojevi mišićnih vlakana. Mallory; 4 x 2,5; mjerilo 500 μ m.



Sl. 75 Ždrijelo plavobijelog dupina, muškog spola, starog oko 11 godina (D 27). Na presjeku stijenke ždrijela vidi se mnogoslojni pločasti neoroženi epitel ispod kojeg je debela lamina propria bez žlijezda. HE; 4 x 2,5; mjerilo 500 μ m.

4.7.2. Predželudac (proventriculus)

Šupljina predželuca je pokrivena s debelim mnogoslojnim pločastim oroženim epitelom. Epitel je prožet s dubokim papilama lamine proprije s krvnim žilama i živcima. Između kolagenih vlakana nalaze se presjeci snopova mišićnih stanica lamina muscularis mucosae. Prisutna je i vezivnotkivna submukoza kao i jaka mišićnica. U stijenci predželuca nema žlijezda.



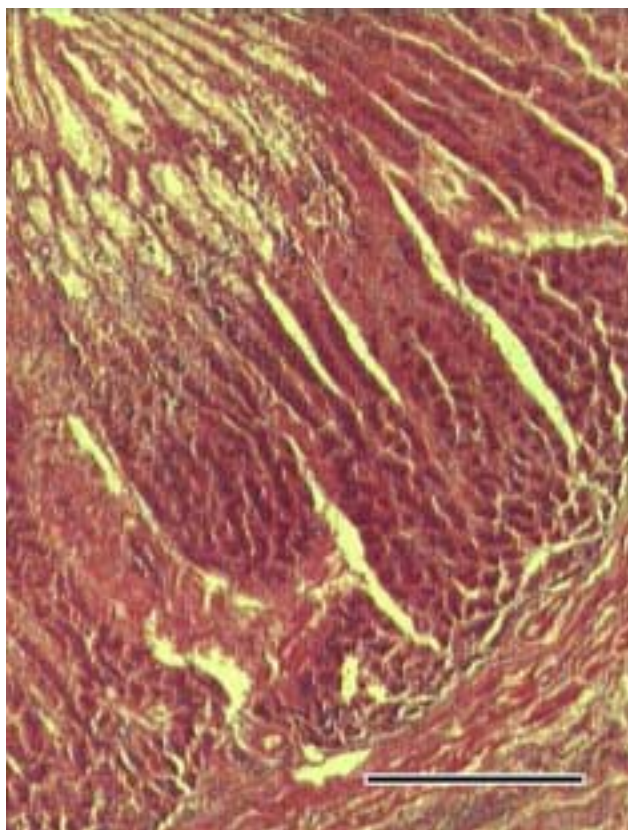
Sl. 76 Predželudac plavobijelog dupina, ženke stare oko 15 godina (D 74). Vidi se debeli mnogoslojni pločasti oroženi epitel. Duboko u epitel ulaze papile lamine proprije koja je građena od mreže kolagenih vlakana s krvnim žilama i živcima, ali bez žlijezda. HE; 4 x 2,5; mjerilo 500 μ m.

Slaba aktivnost istraživanih oksidativnih enzima je uočena gotovo u svim slojevima stijenke predželuca. Intenzivniju aktivnost pokazuje jedino mišićnica, posebno prema glutamat dehidrogenazi i dehidrogenazi mliječne kiseline. Pozitivna je reakcija i NAD-vezanih koenzima.

4.7.3. Fundusni želudac (*pars fundica ventriculi*)

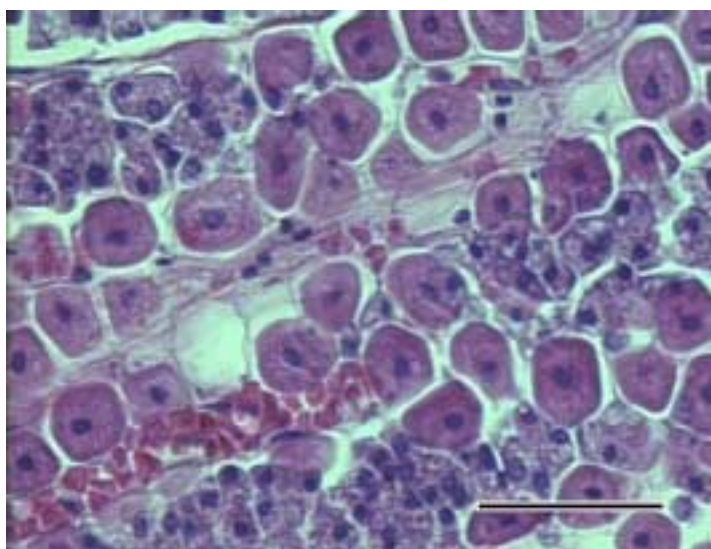
Sluznica fundusnog dijela želuca pokrivena je visokoprizmatičnim epitelom na koji se otvaraju otvori tubulusnih žlijezda smještenih u propriji. Tubulusne žlijezde na pojedinim mjestima su i razgranate i dopiru sve do muscularis mucosae. U njima se razlikuju tri tipa stanica.

Uz bazu tubulusne žlijezde uočljive su bazofilne stanice s jezgama uz bazalnu membranu. Ove stanice predstavljaju glavne (zimogene) stanice. Između njih su velike, okruglaste ili piramidalne, acidofilne stanice čiji broj raste prema vratu žlijezda. To su obložne (parijetalne) stanice. U području vrata tubulusnih žlijezda nalaze se mukozne, PAS-pozitivne stanice



Sl. 77 Fundusni želudac plavobijelog dupina, muškog, starog oko 11 godina (D 27). Na presjeku stijenke vide se žlijezde u lamini propriji sluznice. Na sloj mišićnih stanica muskularis mukoze naslanjaju se tubulusne žlijezde sa tamnije obojenim dijelom gdje se nalaze glavne i obložne stanice. Prema vratu žlijezda vidi se svjetlije obojen sloj mukoznih stanica. Pincus; 4 x 2,5; mjerilo 500 μm .

Ispod lamine proprije s žlijezdama vidi se muscularis mucosae na koju se nadovezuje submukoza. Submukoza je građena od rahlog vezivnog tkiva s kolagenim vlaknima, a vide se elastična vlakna. Između vlakana vide se fibroblasti, plazma stanice, krvne i limfne žile.

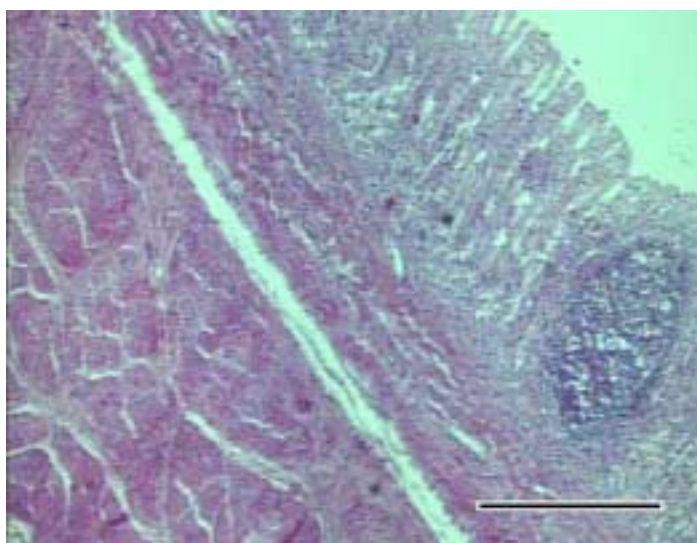


Sl. 78 Fundusni želudac dobrog dupina, ženke stare oko 15 godina (D 54). Pod jakim povećanjem vide se tipovi stanica bazalnog dijela tubulusnih žlijezda u sluznici fundusnog želuca. Pri tome se razlikuju nakupine bazofilnih (glavnih) stanica u odnosu na velike acidofilne (obložne) stanice. Vide se i presjeci kapilara ispunjenih eritrocitima. HE; 40 x 2,5; mjerilo 50 μm .

Lamina propria sa žlijezdanim stanicama pokazuje aktivnost istraživanih oksidativnih enzima pri čemu je izrazita aktivnost NAD-vezanih koenzima i dehidrogenaze jantarne kiseline, dok je nešto slabija aktivnost dehidrogenaze glutamata. Stijenka fundusnog dijela želuca pokazuje veliku aktivnost oksidativnih enzima što dokazuje i vrlo pozitivna reakcija na sustav dijaforaze (NADP i NADPH₂) koji je glavni akceptor vodika oslobođenog pri reakcijama većine oksidativnih enzima kako u žlijezdanom tako i u mišićnom dijelu stijenke. Najaktivnija je dehidrogenaza jantarne kiseline koja pokazuje jaču aktivnost u žlijezdama nego u mišićnici. Nešto slabije je intenzivna aktivnost dehidrogenaze glutamata.

4.7.4. Pilorusni želudac (*pars pylorica ventriculi*)

Površina sluznice pilorusnog želuca prekrivena je jednoslojnim visokoprizmatičnim epitelom. Sluznica oblikuje kratka uvrnuća (želučane jamice) koja su presvučena istim epitelom kao i površina, a u kojima završavaju otvori brojnih žlijezda iz lamine propriae. Proprija se dobro razlikuje od ostalog tkiva upravo zbog prisustva žlijezda mukoznog tipa. Osim žlijezda u njoj se uočavaju i pojedinačni limfni čvorići kao i slobodni limfociti, plazma stanice i eozinofilni granulociti, posebno u bazalnom dijelu žlijezda.



Sl. 79 Pilorusni želudac plavobijelog dupina, ženke stare oko 15 godina (D 74). Na presjeku kroz stijenku ovog dijela želuca vide se želučane jamice u koje se otvaraj žlijezde iz proprije. U propriji se vidi i limfni čvorić. Izražena je lamina muscularis mucosae i debela mišićnica. HE; 4 x 2,5; mjerilo 500 μ m.

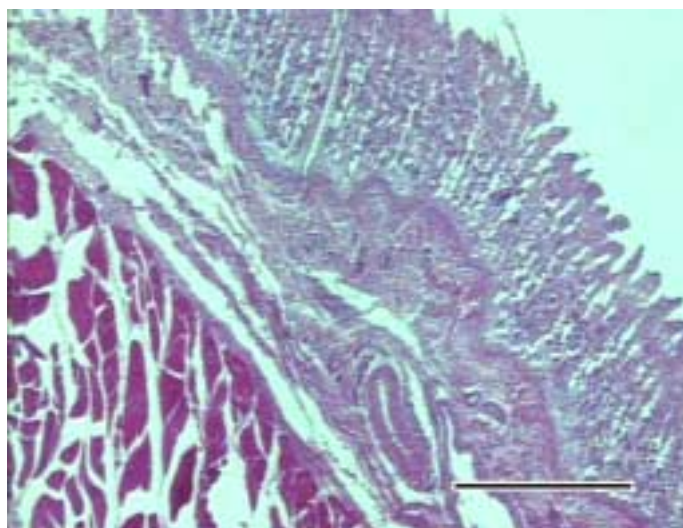
Ispod bazalnih dijelova žlijezda nalazi se tanka lamina muscularis mucosae. Slijedi dobro razvijena submukoza građena od gustog vezivnog tkiva s dosta krvnih žila i limfnih čvorića. Limfni čvorići su mjestimično prisutni i u submukozi.

Mišićnica je dobro uočljiva, jasno se razlikuje unutrašnji sloj mišićnih stanica kružnog do kosog smjera te vanjski sloj podužnih stanica.

Tanka, vanjska ovojnica je prisutna (seroza), a pokriva ju mezotel potrbušnice. U tankom, submezotelijskom vezivnom tkivu su brojne krvne žile, a posebno se ističu velike površinske vene.

4.7.5 Crijevo

Dvanaesnik ima crijevne resice koje se počinju postepeno uzdizati s površine stijenke. Pokrivene su visokoprizmatičnim epitelnim stanicama s mikrovilima među kojima su prisutne i rijetke vrčaste stanice. To su jedina dva tipa stanica uočenih unutar epitela dvanaesnika plavobijelog dupina. Lamina propria je dosta široka i ispunjena dubokim kriptama koje oblažu PAS-pozitivne mukozne žlijezdane stanice. Ispod bazalnog sloja žlijezda vidljiva je tanka sluznička mišićnica. Submukoza je dobro uočljiva, širine kao lamina propria. Ispunjena vezivnim tkivom s krvnim žilama i živcima. U submukozi dvanaesnika plavobijelog, kao ni dobrog dupina, nisu uočene duodenalne žlijezde. Slijedi debela mišićnica čiji je unutrašnji sloj građen od kružnih i kosih mišićnih stanica, a unutarnji od podužnih mišićnih stanica.

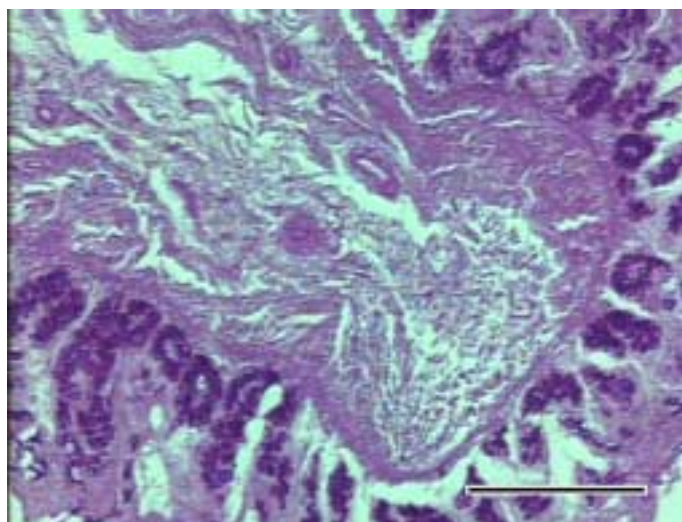


Sl. 80 Dvanaesnik plavobijelog dupina, ženke stare oko 15 godina (D 74). Vide se crijevne resice uz koje se otvaraju mukozne žlijezde lamine proprije. Propriju od podsluznice dijeli sloj mišićnih stanica muskularis mukoze. U submukozi nema žlijezda. Erlichov HE; 4 x 2,5; mjerilo 500 μ m.

Jejunum se histološki teško razlikuje od duodenuma. Prisutne su tubulusne crijevne žlijezde u lamini propriji koje su PAS-pozitivne. Na površini resica uočava se više vrčastih stanica. Podsluznica odgovara onoj u dvanaesniku i nema žlijezda. Ileum je histološki gotovo nemoguće razlikovati od ostatka tankog crijeva. Limfni čvorići u

lamini propriji i podsluznici prisutni su čitavom dužinom crijeva, a nakupine limfnog tkiva nalik Payerovim pločama nisu uočene.

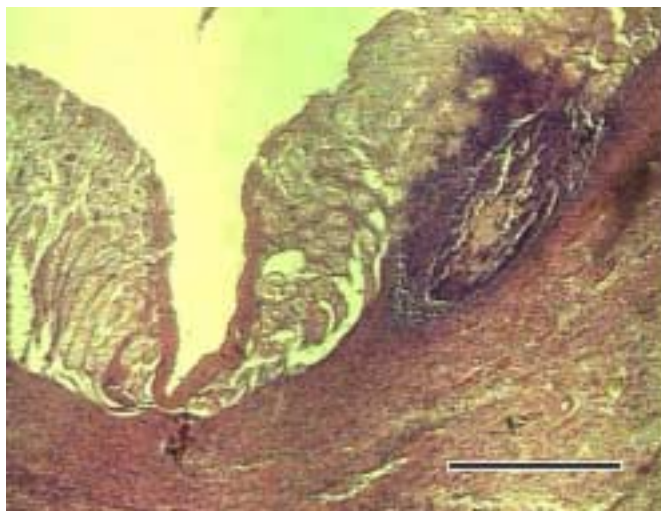
U sluznici tankog crijeva jače je pozitivna aktivnost dehidrogenaze jantarne kiseline te nešto slabije pozitivna je i aktivnost dehidrogenaza glutamata i koenzima NADPH. Dehidrogenaza mliječne kiseline jače je pozitivna samo u mišićnici u kojoj nema aktivnosti dehidrogenaze jantarne kiseline.



Sl. 81 Tanko crijevo plavobijelog dupina, muškog spola i starog oko 11 godina (D 27). U bazalnom dijelu lamine proprije, uz laminu muskularis mukoze, nalaze se PAS-pozitivne mukozne žlijezde. PAS; 10 x 2,5; mjerilo 200 μ m.

Granica tankog i debelog crijeva teško se razlikuje. Teško se histološki razlikuje i granica kolona i rektuma dok slijepog crijeva u ovih životinja nema. Sluznica stražnjih dijelova crijeva nema resica. Na površini sluznice, između visokoprizmatičnih stanica, vide se otvori crijevnih žlijezda koje su građene od niza stanica uz odvodni kanal. Stanice imaju obilnu citoplazmu koja se različito boji, a jezgra je uz bazalnu membranu. U propriji završnog dijela crijeva nalaze se mukozne žlijezde, a ispod proprije je sloj mišićnih stanica. Vrčaste stanice nisu uočene.

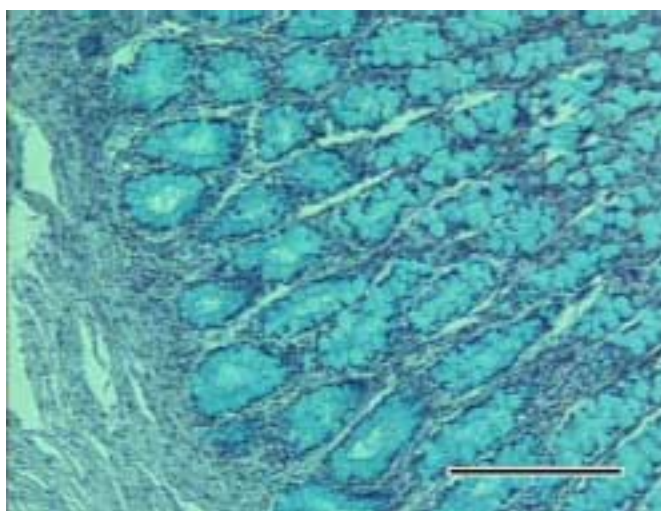
Podsluznica je dobro razvijena i ulazi u podužne nabore koje pravi sluznica debelog crijeva. Gradi ju gusta mreža vezivotkivnih vlakana s krvnim žilama i živcima, a prisutni su i pojedinačni limfni čvorići koji su u svih pretraživanih životinja dosta rijetko raspoređeni iako su difuzno raspoređeni limfociti prisutni u kaudalnim dijelovima crijeva svih istraženih životinja.



Sl. 82 Debelo crijevo plavobijelog dupina, ženke stare oko 15 godina (D 74). U submukozi se vidi gusta nakupina limfocita i limfni čvorić koji ulazi i u propriju sluznice. HE; 4x 2,5; mjerilo 500 μ m.

Mišićnica je građena od unutrašnjeg kružnog i vanjskog podužnog sloja mišićnih stanica. Mišićne stanice vanjskog sloja su ravnomjerno raspoređene na poprečnom presjeku organa bez naznake oblikovanja trakastih nakupina. Organe izvana oblaže jednoslojni epitel potrbušnice, osim završnog dijela rektuma.

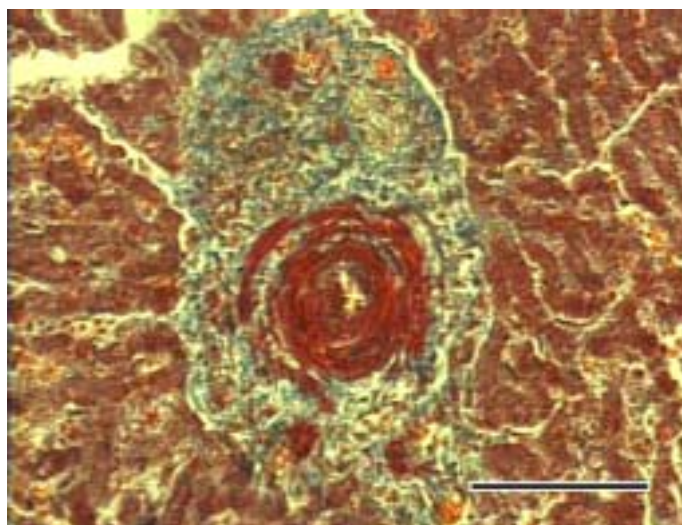
Prijelaz rektuma u analni kanal dobro je izražen kako makroskopski tako i mikroskopski. Visokoprizmatični epitel rektuma jasno prelazi u mnogoslojni pločasti epitel kože analnog kanala koji se preko njega djelimično prebacuje. Ispod epitela prisutne su opisane analne tonzile.



Sl. 83 Završni dio debelog crijeva plavobijelog dupina, ženke stare 15 godina (D 74). Stanice mukoznih žlijezda u lamini propriji su ispunjene sekretom, a jezgre su uz bazalnu membranu. Alcian-blue; 10 x 2,5; mjerilo 200 μ m.

4.7.6. Jetra (hepar)

Na površini jetre izražena je vezivnotkivna čahura prekrivena potrbušnicom. Unutar jetre nema veziva osim u Kiernanovom prostoru između režnjica oko arterije, vene i žučnog kanalića koji se tu nalaze. Ogranci portalnih vena unutar Kiernanovog portalnog prostora imaju jako razvijenu mišićnu stijenku te izgledaju veće od susjednih arterija. Žučni kanalići pokriveni su jednoslojnim kubičnim epitelom s stanicama koje se slabije boje, osim bazofilne pravilno okrugle jezgre.

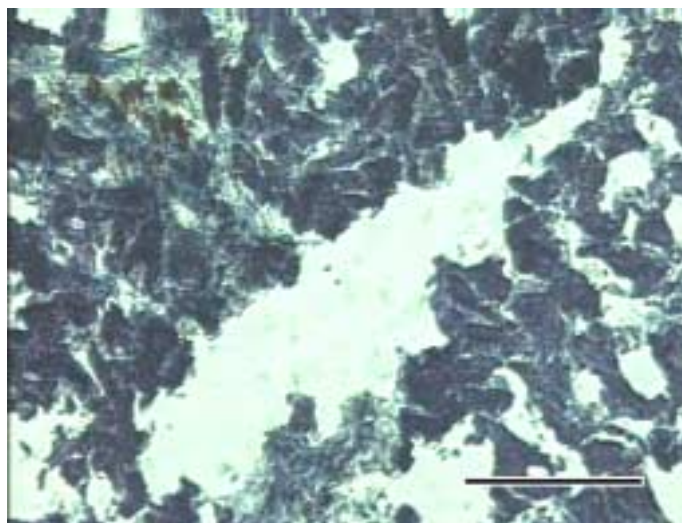


Sl. 86 Jetra dobrog dupina, muškog spola i starosti oko 3 godine (D 22). U Kiernanovom prostoru vidi se jaki sfinkter u stijenci interlobularne vene. Mallory; 20 x 2,5; mjerilo 100 μ m.

Vene centralis dobro su izražene zajedno s radijalnom mrežom sinusoida oko njih. Prema ovim venama djelomično se može odrediti pripadajući jetreni režnjic jer interlobularno vezivno tkivo nije vidljivo.

Unutar nizova jetrenih stanica vide se stanice poligonalnog oblika s okruglom jezgrom u središtu. Složene su u nizove od jedan ili više redova stanica između kojih su sinusoidi. Izražena je endotelna stijenka sinusoida, a unutar stijenke sinusoida, osim endotelnih, prisutne su i duguljaste jezgre većih, Kupfferovih stanica.

Jetra plavobijelog dupina pokazuje veliku ukupnu aktivnost oksidativnih enzima što i dokazuje upravo najintenzivnija aktivnost na NAD-vezane enzime. Od ostalih reakcija hepatociti najintenzivnije reagiraju na dehidrogenazu glutamata.



Sl. 87 Jetra plavobijelog dupina, muškog spola i starosti oko 11 godina (D 27). Oko vene centralis vide se gotovo crno obojene stanice hepatocita, jako pozitivne na aktivnost dehidrogenaze glutamata. GDH; 20 x 2,5; mjerilo 100 μ m.

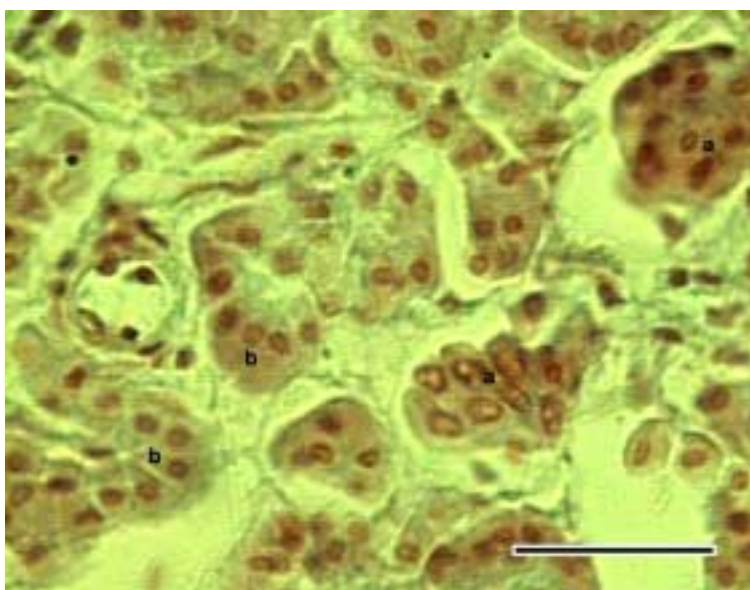
4.7.7. Gušterača (pancreas)

Prilikom pretraživanja gušterače svjetlosnim mikroskopom u obje vrste dupina jasno se vide serozni acinusi egzokrinog dijela žlijezde. Na presjeku se vide svjetle, acidofilne stanice piramidnog oblika, vrhom usmjerene prema relativno uskom lumenu kanalića. Jezgre su okruglastog oblika i smještene uz bazalnu membranu. Svaki žljezdani acinus je okružen s nešto nježnih vezivnih vlakana. Unutar ovog veziva vide se presjeci krvnih i limfnih žila te prijelazne cijevi početnog dijela odvodnih kanalića gušterače. Prijelazne cijevi građene su od kubičnih stanica s ovalnim ili okruglim jezgrama u središtu acinusa. Jednako tako dobro se vide i vezivnotkivne pregrade između režnjića koje se odvajaju od ovojnice organa.

Stanice acinusa gušterače pokazuju PAS-pozitivnu reakciju na mukopolisaharide te pripadaju egzokrinom dijelu gušterače. Ove stanice pokazuju umjerenu aktivnost oksidativnih enzima. Pri tome su, prema jačini reakcije, najaktivniji NAD-vezani koenzimi, zatim dehidrogenaza mliječne kiseline, a nešto manje dehidrogenaze glutamata i jantarne kiseline.

Unutar režnjića, na više mjesta, slabije su uočljive male nakupine blijedocrveno obojenih stanica endokrinog dijela gušterače (Langerhansovi otočići).

Ove nakupine okružene su s vrlo nježnom vlaknastom strukturom te su djelimično odvojene od okolnog tkiva. Smještene su uglavnom oko krvnih žila. Bojenjem s alcianskim plavilom ostaju potpuno nebojene osim njihovih ovalnih jezgri koje se dobro ističu. Okolne acinusne žlijezde oboje se slabije svijetlo plavo. Bojenjem po Pincusu stanice Langerhansovih otočića oboje se nešto tamnije crveno zajedno s vlastitim, nešto tamnije obojenim jezgrama. Okolni egzokrini acinusi gušterače slabije su obojeni.



SI.86 Gušterača plavobijelog dupina, muškog spola i starosti oko 11 godina (D 27). Stanice egzokrinog dijela žlijezde (**b**) slabije su obojene i imaju male okrugle jezgre za razliku od stanica endokrinog dijela gušterače (**a**) koje su tamnije obojene. Pincus; 60 x 2,5; mjerilo 30 μ m.

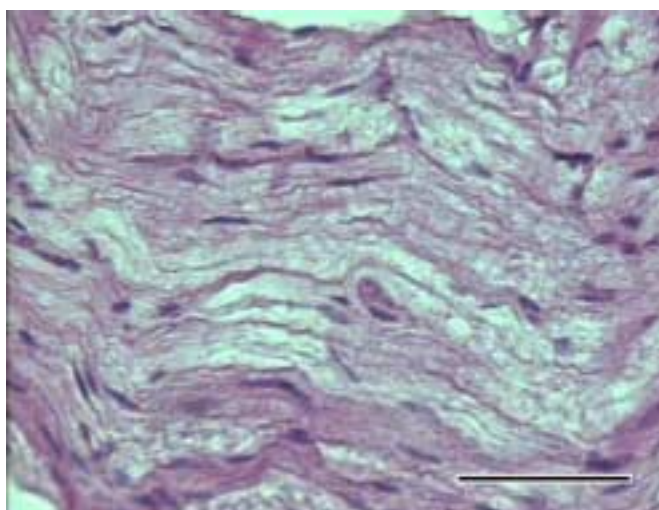
4.8. Živčani sustav

Istraženi su ovi organi živčanog sustava plavobijelog i dobrog dupina:

- a) živac
- b) kralježnična moždina
- c) mali mozak
- d) kora velikog mozga
- e) hipofiza

4.8.1. Živac (nervus)

Različitim metodama bojenja podvrgnut je uzorak perifernog živca uzet iz ramenog spleta plavobijelog dupina. Živac na presjeku pokazuje vanjsku vezivnotkivnu ovojnici (epineurij) unutar koje su snopovi živčanih vlakana okruženi vezivnim tkivom perineurija. Od ove ovojnice odvajaju se pojedina vlakna endoneurija koja ulaze unutar snopa i okružuju pojedinačna živčana vlakna. Na poprečnom presjeku vide se brojna, okruglasta, tamnije obojena živčana vlakna unutar svojih mijelinskih ovojnica koje ostaju neobojene. Podužno, vide se jezgre Schwanovih stanica oko sloja mijelina kroz čiji središnji dio prolazi tanki, tamnije obojeni izdanak (akson ili neurit) živčane stanice.



Sl. 87 Živac iz ramenog spleta plavobijelog dupina, muškog spola i starosti 11 godina (D27). Vide se živčana vlakna s mijelinskim ovojnica koje su neobojene, a na njihovim rubovima se uočavaju i izdužene jezgre Schwanovih stanica. HE; 40 x 2,5; mjerilo 50 μ m.

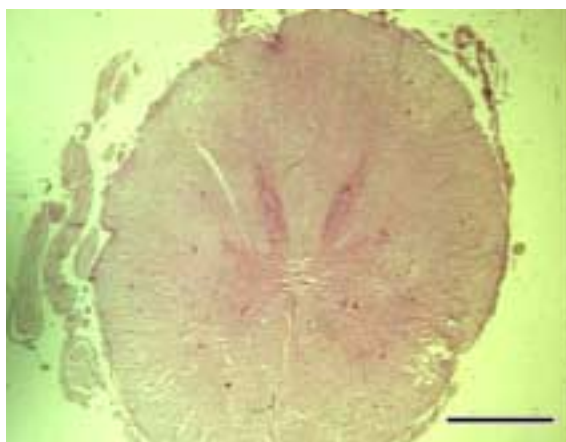4.8.2. Kralježnična moždina (medula spinalis)

Kralježnična moždina je na poprečnom presjeku okruglastog oblika. Obavijena je vezivnotkivnom ovojnicom, nježnom moždinskom opnom (pia mater medullae spinalis) uz koju se vide i krvne žile. U području dorzalne i ventralne površine od nje se odvajaju vezivnotkivne pregrade koje ulaze u strukturu moždine. Pri tome se sa ventralne strane uočava nastala tijesna pukotina koja dopire gotovo do središta kralježnične moždine. Sa dorzalne strane postoji samo plitka usjeklina uz sam rub moždine koja ne prodire dublje u tkivo. Postrano od presjeka kralježnične moždine vide se i poprečni presjeci spinalnih živčanih korijena.

Presjek kralježnične moždine pokazuje dva različito obojena područja koja ju izgrađuju. Središnje je smještena siva tvar koja ima oblik slova "H", a oko nje je bijela tvar. Ventralni rogovi vrlo su široki i općenito veći nego dorzalni koji su duguljasti i vrlo tanki. Oba para rogova sastaju se u relativno uskoj komisuri u čijem je središtu središnji kanal okružen velikim ependimskim stanicama. Unutar sive tvari vide se velike multipolarne živčane stanice.

Bijela tvar kralježnične moždine plavobijelog dupina sastavljena je od mnoštva mijeliniziranih i nemijeliniziranih živčanih vlakana. Samo se u rubnom području moždine uočavaju sitne jezgre neuroglija stanica.

Kralježnična moždina u križnom području završava nitasto tvoreći konjski rep, cauda equina. Poprečni presjek ove strukture odgovara presjeku snopa perifernih spinalnih živaca.



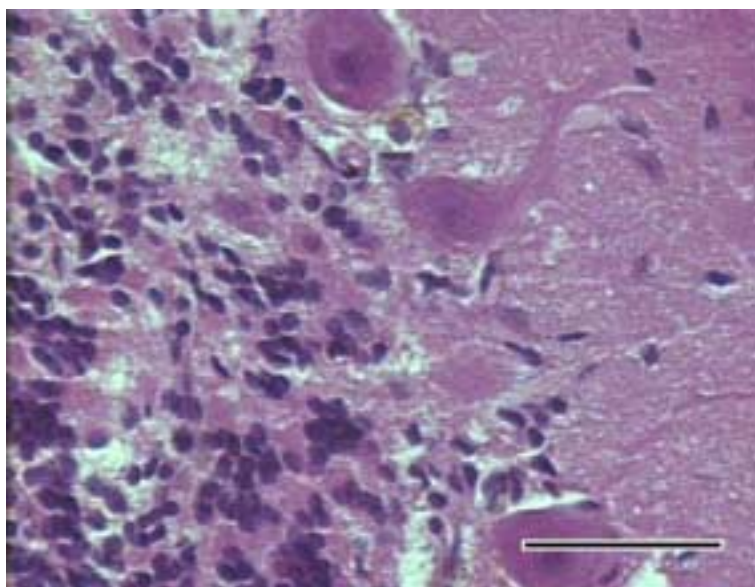
Sl.88 Kralježnična moždina plavobijelog dupina starog 11 godina (D27). Vide se slabo razvijeni dorzalni rogovi sive tvari, u odnosu na ventralne. HE; 0,5 x 3; mjerilo 15 mm.

4.8.3. Mali mozak (cerebellum)

Mali mozak, kao i u ostalih vrsta sastoji se od bijele i sive tvari. Bijela tvar, smještena centralno unutar vijuga malog mozga, građena je od niza mijeliniziranih i nemijeliniziranih vlakana, a uočavaju se i jezgre neuroglia stanica.

Siva tvar pokazuje tri vrlo jasno razdvojene zone. Vanjski je molekularni sloj u kome se vide rijetke jezgre malih živčanih stanica različitih oblika. Slijedi sloj velikih živčanih stanica (Purkinjeove stanice). One su nepravilno okruglog oblika s dugačkim nastavcima koji ulaze u vanjski molekularni sloj. S unutrašnje strane kore nalazi se najtamniji, zrnati sloj u kome su brojne jezgre različitih stanica među kojima se raspoznaju živčane stanice s okruglim i izduženim jezgrama i mikroglija stanice.

Izvana se vidi sloj vezivnog tkiva nježne moždane ovojnice koji se uvlači i duboko među vijuge malog mozga.

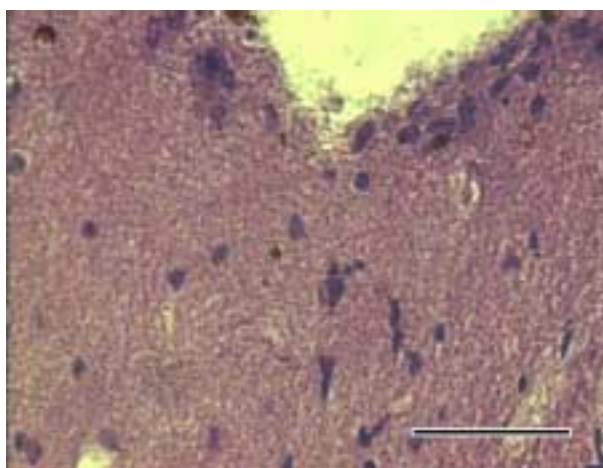


Sl. 89 Mali mozak plavobijelog dupina, muškog spola starog oko 11 godina (D 27). Pod jakim povećanjem vide se stanice ganglijskog sloja (Purkinjeove stanice) na granici između vanjskog molekularnog i unutarnjeg zrnatog sloja. HE; 40 x 2,5; mjerilo 50 μ m.

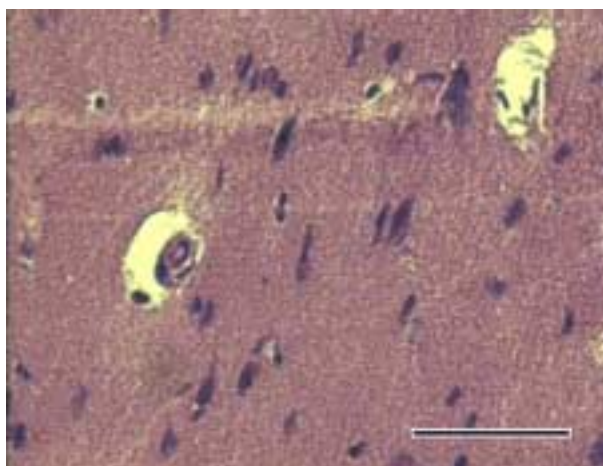
4.8.4. Kora velikog mozga (cortex cerebri)

Na presjeku moždanih vijuga dobro se razlikuje vanjska siva tvar i unutrašnja bijela tvar velikog mozga. Unutar bijele tvari uočavaju se duguljaste strukture živčanih vlakana s brojnim glija stanicama između njih kao i krvnim kapilarama.

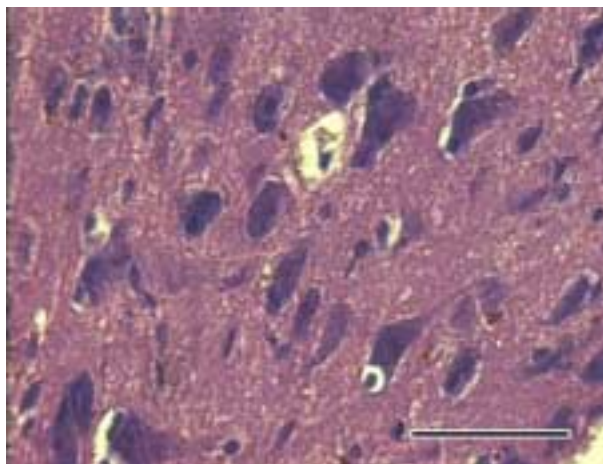
Siva tvar smještena u vanjskom sloju, čini koru velikog mozga i građena je od više ili manje diferenciranih slojeva živčanih stanica različite veličine i oblika.



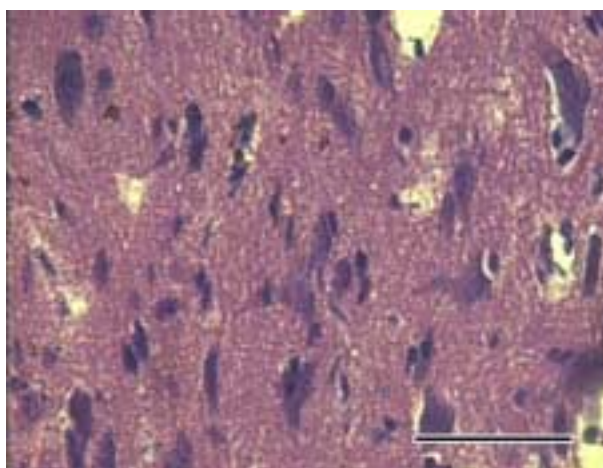
Sl. 90 Kora velikog mozga plavobijelog dupina muškog spola i starosti oko 11 godina (D 27). Vide se stanice molekularnog sloja u kori velikog mozga. HE; 40 x 2,5; mjerilo 50 μ m.



Sl. 91 Kora velikog mozga plavobijelog dupina muškog spola i starosti oko 11 godina (D 27). Vide se vanjski sloj piramidnih stanica u kori velikog mozga. HE; 40 x 2,5; mjerilo 50 μ m.



SI. 92 Kora velikog mozga plavobijelog dupina, muškog spola i starosti oko 11 godina (D 27). Vide se velike živčane stanice u sloju velikih piramidnih stanica. HE; 40 x 2,5; mjerilo 50 μ m.



SI. 93 Kora velikog mozga plavobijelog dupina, muškog, starog 11 godina (D 27). Vidi se sloj multiformnih stanica sa različito velikim stanicama. HE; 40 x 2,5; mjerilo 50 μ m.

Unutar kore velikog mozga razlikuje se šest slojeva. U plavobijelog dupina, kao i u dobrog, moguće je međusobno razlikovati pojedine slojeve živčanih stanica kore. Unatoč tome, ima mjesta na kojima se ipak ne mogu razlikovati svi slojevi.

Uz samu površinu kore, odmah ispod nježne moždane ovojnice, vidi se molekularni sloj. Karakteriziraju ga okrugle jezgre koje pripadaju glija stanicama i vlaknaste strukture koje potječu od astrocita i nastavaka živčanih stanica iz nižih slojeva kore.


Odmah ispod njega uočljivo je područje rijede raspoređenih, malih, trokutastih i okruglastih stanica. Teže ga je razlikovati od prethodnog pa se na pojedinim mjestima čini kao da nedostaje.

Sloj vanjskih piramidnih stanica lako se uočava zbog trokutastih stanica koje su veće od stanica prethodna dva sloja.

Unutrašnji zrnati sloj prepoznaje se po stanicama različitog oblika koje su manje od stanica prethodnog i stanica slijedećeg sloja.


Slijedi sloj s velikim piramidnim stanicama koje su najveće od svih stanica kore velikog mozga.

Posljednji sloj, najdublji sloj kore velikog mozga, čine multiformne živčane stanice. Postepeno se nadovezuje na prethodni sloj i u njemu su prisutne stanice različite veličine, oblika i gustoće rasporeda.



SI.94 Kora velikog mozga u ženke dobrog dupina stare oko 15 godina (D 54). Na presjeku kore velikog mozga, pod malim povećanjem, može se pratiti raspored slojeva živčanih stanica. Masson-trichrome; 4 x 2,5; mjerilo 500 μ m.

Unutar sive tvari velikog mozga brojne su neuroglija stanice od kojih su karakteristični protoplazmatski astrociti.



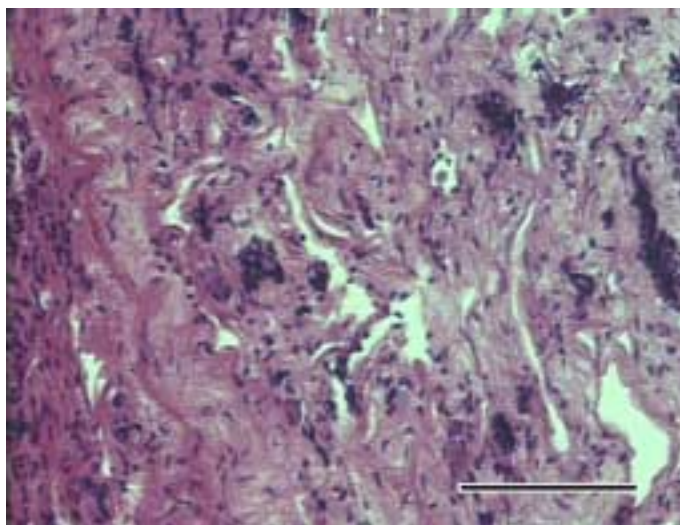
SI.90 Kora velikog mozga dobrog dupina starog oko 1 godine (D 55). Živčana stanica s kratkim nastavcima. Klatzo; 60 x 2,5; mjerilo 30 μ m.

Aktivnost svih istraživanih oksidativnih enzima unutar centralnog živčanog sustava je izrazita. Unutar sive tvari velikog mozga živčane stanice su pozitivne na sve oksidativne enzime, dok glija stanice ne pokazuju aktivnost na dehidrogenazu jantarne kiseline. Glija stanice malog mozga također ne pokazuju aktivnost prema dehidrogenazi jantarne kiseline dok ju pokazuju prema ostalim enzimima, najviše prema dehidrogenazi glutamata. Purkinjeove stanice malog mozga izrazito su pozitivne na sve enzime, osim na dehidrogenazu jantarne kiseline prema kojoj pokazuju ponešto slabiji intenzitetom aktivnosti. Multipolarne živčane stanice kralješnične moždine pokazuju vrlo pozitivnu aktivnost svih oksidativnih enzima, najviše na dehidrogenazu glutamata. Glija stanice njene sive tvari slabije su pozitivne jedino prema dehidrogenazi jantarne kiseline, u usporedbi prema ostalim pretraživanim enzimima.

4.8.5. Hipofiza (hypophysis cerebri)

Hipofiza je smještena u udubljenju baze klinaste kosti i obavijena naborom čvrste moždane ovojnice. Vrlo je karakteristična oblika koji je u osnovi izduženi pravokutnik. Rostrokaudalno je vrlo kratka dok se laterolateralno znatno izdužuje.


Na presjeku, mikroskopski, razlikuju se neurohipofiza i adenohipofiza dok se pars intermedia ne nalazi. Od dijelova neurohipofize jasno se raspoznaju infundibularni držak i infundibularni nastavak. Infundibularni držak grade nemijelinizirana živčana vlakna uz koja se vide krvne žile te brojne stanice okruglastih ili izduženih jezgri. Na nekoliko mjesta, između živčanih vlakana vide se nakupine sitnih, tamno obojenih zrnaca. Infundibularni nastavak pruža se poput kratkih i širokih krakova, na jednu i drugu stranu hipofize, ali se čini da ga sa svih strana obavijaju dijelovi adenohipofize. Infundibulum hipofize je građen od nemijeliniziranih živčanih vlakana i brojnih stanica različitog oblika jezgre.



Sl. 96 Hipofiza plavobijelog dupina, muškog spola i starosti oko 11 godina (D 27). Na slici je infundibularni nastavak neurohipofize u kome se vide nakupine zrnatog materijala uz živčana vlakna. Sa tankim slojem crveno obojenih vlakana, odvojen je od stanica adenohipofize. HE; 20 x 2,5; mjerilo 100 μ m.

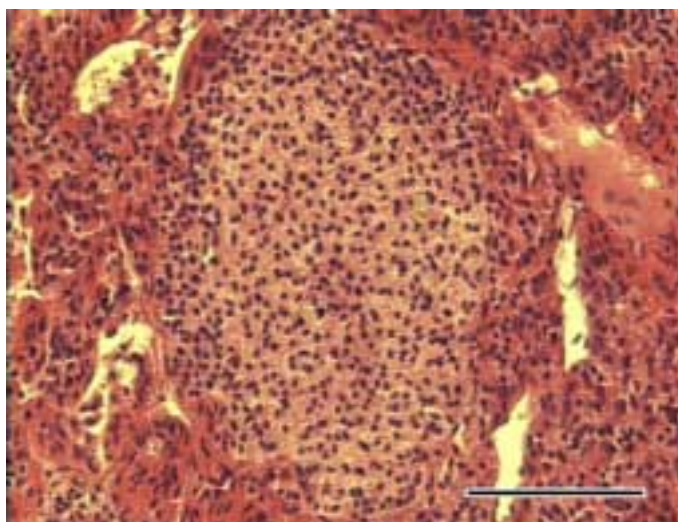
Unutar adenohipofize razlikuje se pars tuberalis i pars distalis, dok se pars intermedia ne raspoznaje. Pars tuberalis se nalazi uz infundibularni držak i u njemu se vide brojne krvne žile te vlaknate strukture koje nalikuju vezivnim vlaknima između kojih su brojne izdužene jezgre. Tu su prisutne i tipične stanice adenohipofize.

Pars distalis čini najveći dio cijele žlijezde i obavlja sa svih strana ostatak žlijezde, osim njenog dorzalnog dijela oko mjesta prihvata hipofiznog drška. U njemu se razlikuje više stanica različitog tipa.



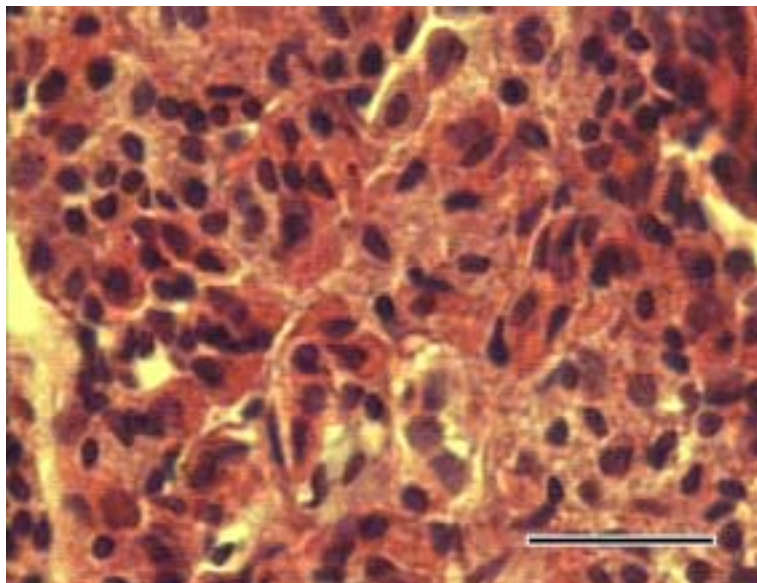
Sl. 97 Hipofiza plavobijelog dupina, muškog, starog oko 11 godina (D 27). Infundibularni nastavak neurohipofize okružen adenohipofizom. Toluidin; 20 x 2,5; mjerilo 100 μ m.

Između različito obojenih stanica uočavaju se manje, pravilne nakupine sasvim blijedih stanica kojima se ističe jedino intenzivno obojena jezgra. Ove su nakupine dobro ograničene od okolnih stanica s tankim slojem svjetlocrvenih vlakana.



Sl. 98 Hipofiza plavobijelog dupina, muškog, starog oko 11 godina (D 27). Nakupina stanica sa slabo obojenom citoplazmom okružena stanicama adenohipofize. HE; 20 x 2,5; mjerilo 100 μ m.

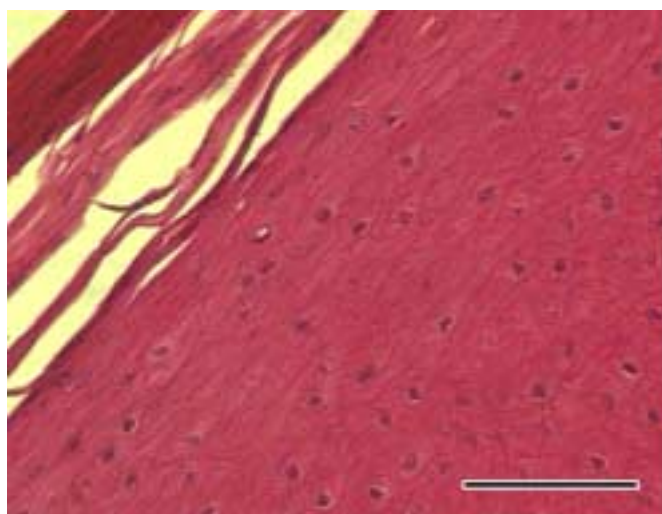
Ostalo tkivo adenohipofize čine izmješane stanice različite obojenosti i oblika. Mogu se podijeliti u skupinu acidofilnih i skupinu bazofilnih. Od acidofilnih dominiraju velike stanice s okruglom ili ovalnom, nešto blijeđom jezgrom u odnosu na manje acidofilne stanice. Od bazofilnih stanica raspoznaju se svjetlije obojene stanice u kojima se nazire zrnata struktura citoplazme i tamno obojena okruglasta jezgra.



Sl. 99 Hipofiza plavobijelog dupina, muškog spola i starosti oko 11 godina (D 27). Pod jakim povećanjem se vide različito obojene stanice adenohipofize. Mogu se razlikovati acidofilne stanice od ostalih stanica. HE; 60 x 2,5; mjerilo 30 μ m.

4.9. Koža

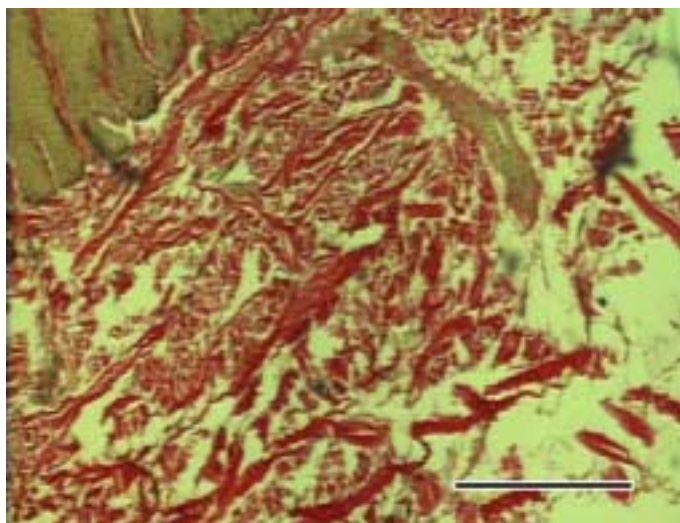
Izvana kožu pokriva debeli mnogoslojni pločasti epitel s parakeratinoznim slojem na površini. Građen je od nekoliko slojeva stanica. Uz bazalnu membranu su stanice bazalnog sloja u čijim je vršnim dijelovima citoplazme dosta tamnih pigmentnih zrnaca. Stratum spinosum dobro je razvijen, a neke stanice pokazuju znakove parakeratoze.



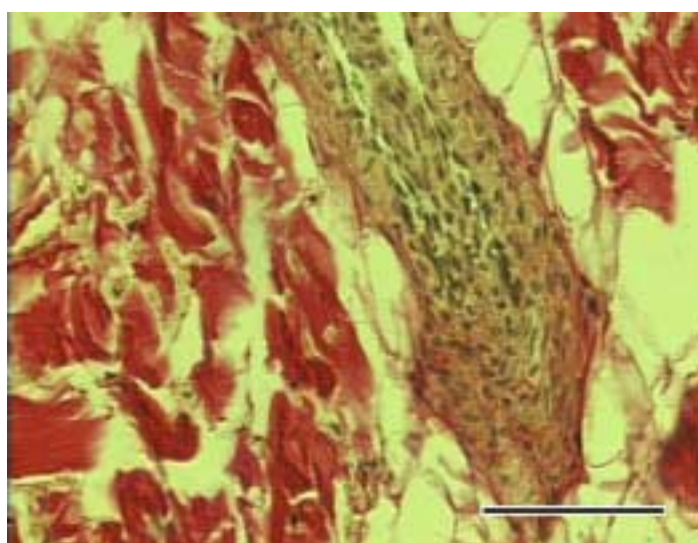
Sl. 100 Koža plavobijelog dupina, ženke stare oko 15 godina (D 74). Osim površinskog sloja epitela kože vidi se i osobiti parakeratinozni sloj na samoj površini kože koji je intenzivnije obojen, ali se u njemu još uvijek raspoznaju jezgre stanica. HE; 20 x 2,5; mjerilo 100 μ m.

Ispod epitela je sloj vezivnog tkiva s krvnim žilama i živcima. Prisutne su vezivnotkivne papile koje interdigitiraju s bazalnim slojem epitela. Kolagena vlakna međusobno su prekrížena i isprepletana pa ne pokazuju paralelni tijek. U dubljim slojevima korijuma počinju se pojavljivati i masne stanice koje se nastavljaju u masno tkivo potkožja (engl, blubber).

Između vezivnotkivnih vlakana i masnih stanica usmine u koži plavobijelog dupina (D27) nađen je rudiment dlačnog folikula.



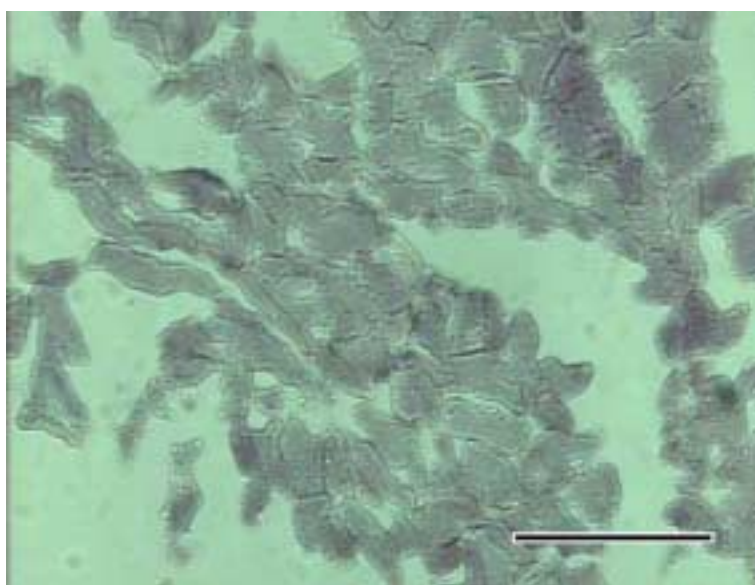
Sl. 101 Koža plavobijelog dupina , muškog spola i starog oko 11 godina (D 27). Vidi se debeli epitelni sloj u koji ulaze vezivnotkivne papile korijuma građenog od guste mreže kolagenih vlakana različitog smjera. Van Gieson; 4 x 2,5; mjerilo 500 μ m.



Sl. 102 Koža plavobijelog dupina, muškog spola i starosti oko 11 godina (D 27). Vidi se rudiment dlačnog folikula u korijumu kože oko kojeg se nalaze snopovi kolagenih vlakana. Van Gieson; 20 x 2,5; mjerilo 100 μ m.

4.10. Skeletno mišićje

Skeletni mišići su građeni od poprečno prugastih mišićnih vlakana uz čije se rubove nalaze duguljaste tamno obojene jezgre. Na jačim povećanjima vidi se i poprečna ispruganost. Između mišićnih vlakana nalazi se vrlo malo vezivnog tkiva kao i oko mišićnih snopova te mišića u cjelini. Unutar tog veziva, građenog od kolagenih vlakana, nema masnog tkiva, ali se nalaze brojne krvne žile i živci. Mišići su vrlo pozitivni na istraživane oksidativne enzime.



Sl. 103 Skeletni mišić plavobijelog dupina starog oko 11 godina (D 27). Na poprečnom presjeku kroz mišićna vlakna vidi se pozitivna aktivnost dehidrogenaze glutamata.GDH; 10 x 2,5; mjerilo 200 μ m.

5. RAZMATRANJE

Istraživanje ukupnih osobina plavobijelog dupina (*Stenella coeruleoalba*) dobivaju određeno značenje s obzirom na činjenicu da je njihov nalaz u Jadranskom moru u posljednje vrijeme učestao u odnosu na prijašnje godine. Na ovoj vrsti dupina kod nas nisu rađena istraživanja, osim što je opisan njihov nalaz i to po prvi puta početkom devedesetih godina (Gomerčić i sur. 1994; Bearzi i sur. 1998). Ovaj rad obuhvaća osim plavobijelog dupina još i dobrog dupina (*Tursiops truncatus*) iz razloga jer je to vrsta koja stalno živi u Jadranskom moru. Kao takva dostupnija je za naša istraživanja, a osim toga na ovoj vrsti (Gomerčić i sur., 1993) su već provedena neka od morfoloških istraživanja koja obuhvaća ovaj rad što omogućuje uspoređivanje dobivenih rezultata.

Histološke i histokemijske osobitosti organa plavobijelog dupina moguće je razmatrati kako u odnosu na ostale vrste morskih sisavaca, poglavito druge vrste kitova, tako i u odnosu na kopnene sisavce, poglavito domaće životinje i čovjeka. Ovdje su korištene različite diferencijalne i specifične histološke metode da bi se dobio što potpuniji uvid u građu pojedinih organa. Histokemijske metode se odnose na istraživanje aktivnosti oksidativnih enzima isključivo u kvalitativnom smislu kao nadopuna histoloških osobina pojedinih tkiva unutar organa, ali i kao osnovnih pokazatelja metaboličke aktivnosti istih organa.

5.1. Razmatranje osobitosti limfnog sustava

Rezultati ovog istraživanja pokazuju da osnovna građa limfnih organa plavobijelog dupina u osnovi odgovara onoj u sisavaca općenito. Kao takva je evolucijski vrlo rano definirana te se nije znatnije mijenjala unatoč dugačkom periodu od gotovo 60 milijuna godina u kojem su se kitovi transformirali u današnje životinje i pri tome pretrpjeli značajne anatomske promjene (Romano i sur. 1993).

Limfni čvorovi svojom građom ipak ponešto odstupaju. Kopneni sisavci imaju jasno definiranu koru i srž organa pri čemu u kori dominiraju limfni čvorići, a u srži limfni sinusi (Junqueira i sur. 1995; Bacha i Bacha 2000). Osim toga limfni čvorići dubljeg dijela kore limfnog čvora u nekim kopnenih sisavaca tvore organizirane komplekse (Belisle i Saint-Marie, 1981). U plavobijelih i dobrih dupina limfni čvorići

su prisutni u cijelom organu, odnosno kora i srž nisu jasno odvojene što se slaže s zapažanjima drugih autora koji su opisivali limfne čvorove kitova (Romano i sur. 1993; Cowan i Smith 1999). Sve životinje obuhvaćene ovim istraživanjem pokazuju ovakvu građu iako Romano i sur. (1993) navode da se sa starošću gube formirani limfni čvorići, dok Simpson i Gardner (1972) takvu sliku građe limfnih čvorova smatraju najčešćom u svih starosnih skupina navodeći da se limfni čvorići formiraju samo u klinički bolesnih životinja i svoje zapažanje povezuju s mogućnošću trajnog nedostatka imunogenih stimulatora u ovih životinja. Ovakva građa limfnog čvora odgovarala bi inverznom tipu limfnog čvora kakav među domaćim životinjama ima svinja (Banks, 1993; Dellman, 1993; Kozarić, 1997; Bacha i Bacha, 2000)

Analna tonzila koja je opisana u ovih životinja svojom građom u potpunosti odgovara onima koje opisuju Cowan i Smith (1995) u dobrog dupina. Također svojom histološkom građom u potpunosti odgovaraju građi ždrijelnih tonzila kakve su opisane u čovjeka i domaćih životinja (Leeson i sur. 1988; Bacha i Bacha 2000), a i u dobrog dupina (Cowan i Smith, 1999).

Timus svojom građom odgovara tipičnom tipu sisavaca s korom, srži i Hassallovim tjelešcima. Vezivno-tkivne pregrade dijele organ na režnjeve unutar kojih je difuzno limfno tkivo bez naznake organiziranih limfnih čvorića. Ovakav nalaz ne slaže se s opisom građe timusa u nekih vrsta morskih sisavaca kakvu opisuju Simpson i Gardner (1972). Spomenuti autori opisuju vrlo jasno diferencirane limfne čvoriće unutar kore timusa. U životinja opisanih u ovom radu timus pokazuje nešto rahliji raspored limfocita, a time i slabu diferenciranost kore i srži te pojavu više sitnih Hassallovih tjelešaca unutar jednog režnja timusa. Razlog tome je moguće slabljenje funkcije organa sa starenjem životinje (Cowan i Smith, 1999).

Slezena plavobijelog dupina odgovara osnovnoj podjeli karakterističnoj za sisavce. Takva slezena opisuje se i u dobrog dupina s čime se slažu i ovi rezultati. Bijela pulpa je jasno vidljiva i pokazuje izrazitu aktivnost limfocita uz izražena zametna središta i zone malih limfocita oko samog čvorića. Ovakvi rezultati ne slažu se s onima koje navode Simpson i Gardner (1972) po kojima su folikuli slezene neaktivni, slično kao i u limfnim čvorovima, bez izraženih zametnih središta. Također su uočene i periarterijske limfocitne nakupine kakve su opisane u kopnenih sisavaca (Sasou i Sugai, 1992), a i dobrog dupina (Tanaka, 1994; Cowan i Smith, 1999).

5.2. Razmatranje osobitosti krvožilnog sustava

Osobitosti krvožilnog sustava plavobijelog dupina uklapaju se u spoznaje o adaptaciji ovog sustava na uvjete okoliša u kojem ove životinje žive. Rete mirabile grudnog područja, svojom građom u potpunosti odgovaraju onom što je opisano za druge vrste kitova. Predstavljaju arterijsku mrežu izgrađenu od arterija debele medije koja može primiti vrlo veliku količinu krvi prilikom naglog povećanja tlaka kod zaranjanja ili kod izranjanja (Simpson i Gardner, 1972). Rezultati ovog istraživanja slažu se s rezultatima spomenutih autora u smislu dominacije arterija unutar ovog tkiva. Obzirom na građu, arterije su elastične, te velike i brojne u odnosu na vene. Vena ima znatno manje, manjeg su lumena i izrazito tankih stijenki.

Histološka slika aorte odgovara onoj u čovjeka, jedino što ima znatno deblju stijenku, kao i onoj opisanoj u nekih vrsta kitova, bijelog kita i vrste *Lagenorhynchus obliquidens* (Simpson i Gardner, 1972). Od čovjeka i domaćih sisavaca razlikuje ju znatno veća debljina stijenke s dosta elastičnih lamela između mišićnih stanica i retikulinskih vlakana medije, a prisutno je i više vasa vassorum što je vezano uz debljinu stijenke.

Srce svojom građom odgovara onom opisanom u grendlandskog kita (*Balaena mysticetus*). Purkinjeova vlakna smještena su bliže endokardu i oko njih se nalazi mreža nepravilno složenih vezivnotkivnih vlakana što bi moglo odgovarati spongiformnoj tvari, građenoj od ovih vlakana, koja ima ulogu u sprječavanju utjecaja promjena tlaka na podraživanje Purkinjeovih vlakana ili sinuatrijskog i atrioventrikularnog srčanog čvora, kakvu opisuje Pfeiffer (1990). Smještaj Purkinjeovih vlakana dalje od površine srca moguće da štiti vlakna od nadraživanja pri promjenama vanjskih tlakova koji mogu utjecati na srce preko grudne stijenke.

Građa epikarda s vezivom i krvnim žilama ispod njega odgovara onoj opisanoj u drugih vrsta kitova (Simpson i Gardner, 1972) bez prisustva masnih stanica, pa prema tome nema ni taloženja masnog tkiva ispod epikarda.

Miokard svojom građom odgovara tipičnom srcu sisavaca. Između snopova mišićnih stanica vrlo je malo vezivnotkivnih vlakana osim malo veziva oko krvnih žila unutar miokarda i oko Purkinjeovih vlakana.

5.3. Razmatranje osobitosti dišnog sustava

Dišni organi, u odnosu na kopnene sisavce, prilagođeni su nagloj i brznoj izmjeni plinova. Lumen prednjih zračnih prohoda jako je širok, a dušnik se sastoji od neprekinutih prstena hijaline hrskavice. Rezultati istraživanja dobiveni na dišnim organima plavobijelog dupina slažu se s onima dobivenim na grenlandskom kitu (Haldiman i sur., 1984). Dušnik i glavne bronhe pokriva višeredni visokoprizmatični epitel. Unutar njega nisu uočene vrčaste stanice što se slaže s opisom Simpsona i Gardnera (1972). U submukozi bronha nisu uočene žlijezde, što svakako ne mora biti općeniti zaključak jer isti autori navode mogućnost njihova izostanka u većine jedinki dobrog dupina. Ovakav nalaz upućuje na smanjen značaj funkcije ovih žlijezda i njihov postepen gubitak u kitova, jer u pravilu nisu u prilici da s udahnutim zrakom udahnu i krutu prašinu.

Osobitost je i veća količina elastičnih vlakana u stijenci zračnih prohoda. Elastična vlakana su skupljena u sloj uz submukozu i sloj uz samu hrskavicu zračnog prohoda sve do sitnih ogranaka. U kopnenih sisavaca, posebno čovjeka drugačiji je raspored vezivnotkivnih vlakana unutar respiratornih kanala pluća. U čovjeka su zastupljenija nježna kolagena vlakna koja su složena u tri sloja kao perivaskularna oko krvnih kapilara, cirkularna oko alveolarnih hodnika i respiratorna oko otvora alveola dok su elastična vlakna raspoređena podužno uz krvne kapilare i spiralno oko alveola (Young i sur. 1980; Rosequist, 1981). U kitova, brojna elastična vlakna prstenasto su formirana oko alveola (Engel, 1966) dok su u provodnim cijevima složena podužno s unutrašnje i vanjske strane hrskavičnih fragmenata koje međusobno povezuju (Henk i Haldiman, 1990). Jednako tako spomenuti ostaci hrskavičnih prstenova prisutni su sve do najsitnijih dišnih ogranaka. To nije slučaj u plućima kopnenih sisavaca kod kojih hrskavica potpuno nestaje u završnim bronhalnim ograncima (Bloom i Fawcett, 1994; Junqueira i sur. 1995). U plavobijelog dupina su uočeni vrlo dobro razvijeni mišićni sfinkteri završnih bronha građeni od glatkog mišićnog tkiva i smješteni na otvorima alveolarnih vrećica. Ovi sfinkteri pokazuju jaku aktivnost oksidativnih enzima usporedivu sa onom u mišićnom tkivu općenito pa je prema intenzitetu reakcije također moguće zaključiti da su građeni isključivo od mišićnih stanica. Prisutni su i na ulazima sitnijih bronhalnih ogranaka. Čini se kao da mogu potpuno zatvoriti ulaz na kome se nalaze

Prisustvo ovih mišićnih stanica opisuju i drugi autori koji se bave morfologijom plućnog tkiva u različitim vrsta kitova (Engel, 1966; Simpson i Gardner, 1972; Henk i Haldiman, 1990).

U plavobijelog dupina dišni prohodi nakon bronhalnog grananja pokriveni su višerednim visokoprizmatičnim epitelom koji postepeno prelazi u kubični dok konačno ne pređe u jednoslojan pločasti epitel alveolarnih vrećica i alveola. Ovakav nalaz odgovara onom koji su Henk i Haldiman (1990) opisali u grenlandskog kita. Takva razlika u debljini pokrovnog epitela opisana je i u kopnenih sisavaca (Ten Have-Opbroek, 1981). Ista autorica daje model razvoja tzv. acinarnih tubula pluća (kako ih autorica naziva) sisavaca općenito, prateći histološke promjene tijekom embrionalnog razvoja pluća miša. Ovi acinusi pluća kopnenih sisavaca građeni su od alveolarnih vrećica s pripadajućim alveolama, složenih oko zajedničkog alveolarnog hodnika. Ovakav model respiratorne podiobe, prema rezultatima autora koji se bave plućima velikih vrsta kitova (Engel, 1966; Henk i Haldiman, 1990), odgovarao bi samo kopnenim sisavcima među kojima i čovjeku (Bloom i Fawcett, 1994). S ovim zaključkom slažu se i rezultati dobiveni na plućima plavobijelog dupina. Jasno se vide završni bronhi (s ostatcima hrskavice i mišićnim sfinkterima) koji se otvaraju direktno u alveolarne vrećice oko kojih su pripadajuće alveole. Engel (1966) ovakav oblik pluća kitova smatra evolucijski nižim tipom među sisavcima općenito, u usporedbi s morfološki složenijim, spomenutim, acinarnim sustavom pluća kopnenih sisavaca.

Međualveolarne pregrade u plavobijelog dupina kao i u dobrog dupina, sadrže središnju elastičnu stromu s fibroblastima i slobodnim stanicama među kojima su brojni eozinofilni granulociti što može biti povezano s čestim nalazom nametnika u plućima. Sa svake strane pregrade nalazi se po jedan kapilarni pletež koji svojom vanjskom stijenkom sudjeluje u krvno-zračnoj barijeri. Drugačije građene pregrade među alveolama nisu uočene što se u potpunosti slaže s opisom Simpsona i Gardnera (1972). Kod kopnenih sisavaca osim ovakvog tipa pregrade s dvije kapilare kakav je prisutan u debljim strukturama, prisutan je i tip pregrade s jednim središnjim nizom kapilara unutar međualveolarne stijenske (Ryan i sur. 1969). Osim ove osobitosti, u plavobijelog dupina uočeni su i gusti snopovi elastičnih vlakana na rubovima alveolarnih pregrada, oko alveolarnih otvora prema alveolarnoj vrećici, što odgovara opisu pluća u većine vrsta kitova.

5.4. Razmatranje osobitosti mokraćnog sustava

Bubrezi plavobijelog dupina po anatomskoj podobi pripadaju skupini složenih bubrega s ekstremno izraženom režnjevitosti pri čemu svaki režanj predstavlja zaseban mali bubreg, renculus, koji ima vlastitu čahuru, koru, srž, bradavicu i čašicu bubrega. Ovakvim anatomskim osobinama potpuno se uklapaju u tipične bubrege kitova (Abdelbaki i sur. 1984).

Kora bubrega plavobijelog dupina odgovara osnovnom tipu građe bubrega u sisavaca. Jasno se vide bubrežna tjelešca sa svim tipičnim elementima, te brojni presjeci proksimalnih i distalnih tubula (Bloom i Fawcett, 1994; Leeson i sur. 1988; Bacha i Bacha 2000; Junqueira i sur. 1995). U dolaznoj arterioli bubrežnog tjelešca uočene su PAS-pozitivne jukstaglomerularne stanice opisane u kopnenih sisavaca. U grenlandskog kita također su opisane slične stanice (Henk i sur. 1986).

Vezivnog tkiva unutar kore bubrega nema, osim nježne strome oko bubrežnih tjelešaca i bazalnih membrana kanalića. Debeli sloj veziva smješten je u području razgraničenja kore i srži. Stječe se dojam kao da se vezivotkivna vlakna šire u okolinu od adventicije većih krvnih žila, arkuatnih arterija, koje se nalaze u tom području. Na taj način ovaj sloj vezivnog tkiva razgraničava korijen velike bubrežne bradavice u kojoj je smještena cijela srž, od kore bubrega. Ovo vezivno područje opisano je u dobrog dupina (Simpson i Gardner, 1972) i u granlandskog kita te ga autori nazivaju "sporta perimedullaris".

Stanice proksimalnih kanalića i stanice distalnih kanalića izrazito su metabolički aktivne te pokazuju jaku aktivnost istraženih oksidativnih enzima. Posebno s obzirom da se njihovom aktivnošću oslobađa voda s kojom su vezane različite tvari koje izlaze iz stanica.

Bubrežna čašica, mokraćovod i mokraćni mjehur plavobijelog dupina obloženi su prijelaznim epitelom kakav je opisan i u kopnenih sisavaca. Osnovna podoba elemenata stijenke ovih organa na sluznicu, podsluznicu i mišićnicu također odgovara onoj u sisavaca općenito. Mišićnica jasno pokazuje podjelu u tri sloja prema toku snopova mišićnih stanica koji ju izgrađuju. Vanjski i unutarnji sloj čine podužno postavljeni snopovi mišićnih stanica dok je srednji sloj čine kružno postavljeni snopovi mišićnih stanica. U čovjeka, snopovi mišićnih stanica u stijenci mokraćnog mjehura teku u svim smjerovima sve do vrata mjehura, gdje se mogu razlikovati tri sloja mišićnih stanica (Junqueira, 1995).

Zbog anatomske blizine nuzbubrežne žlijezde ona je u ovom radu opisana i razmatra se unutar organa mokraćnog sustava.

U plavobijelog dupina nuzbubrežna žlijezda pokazuje osnovne osobitosti karakteristične i opisane u sisavaca općenito. Ova vrsta dupina, prema rezultatima ovog istraživanja, ne pokazuje reznjevitost kore u tolikom stupnju kao u dobrog dupina. Također je uočeno da zona glomerulosa ne pokazuje kružni raspored stanica prisutan u istom području kod dobrog dupina, nego su stanice od same čahure organa raspoređene u podužne nizove usmjerene prema srži i neprimjetno prelaze u zonu fasciculatu. Kod dobrog dupina, u pojedinih jedinki obuhvaćenih ovim istraživanjem, su uočena i nježna vezivnotkivna vlakna koja potpuno okružuju ove okruglaste nakupine stanica te je prijelaz u snopove zone fasciculate vrlo jasan. To se samo djelimično slaže s opisom koji daju Simpson i Gardner (1972) koji navode da postoje velike razlike među vrstama, čak i individualne razlike u izgledu kore nuzbubrežne žlijezde u morskih sisavaca. U kopnenih sisavaca postoje velike razlike u rasporedu stanica kore između pojedinih vrsta životinja (Bacha i Bacha, 2000), ali funkcionalnih razlika u hormonalnom sustavu vezanim za ovu žlijezdu nema kako u kopnenih sisavaca (Bloom i Fawcett, 1994) tako ni u morskih sisavaca (Aubin i sur. 1996). U čovjeka su tipične okrugle ili piramidne stanice zone glomeruloze raspoređene u gusto zbijene, okrugle ili polukružne nakupine (Junqueira, 1995). Kod domaćih životinja postoje razlike u rasporedu stanica zone glomeruloze. U velikih preživača stanice glomeruloze su raspoređene u nepravilne nakupine ili u nizove koji prelaze u nizove zone fasciculate (Dellmann; 1993). Prema rasporedu stanica kore moglo bi se zaključiti da ona u plavobijelog dupina nalikuje kori nadbubrežne žlijezde čovjeka. više nego ona u dobrog dupina koja komparativno mikroskopski nalikuje kori nuzbubrežne žlijezde goveda.

Srž nuzbubrega plavobijelog dupina odgovara morfologiji sisavaca općenito. Stanice srži oblikuju nakupine okruglastog ili ovalnog oblika unutar jasno izražene vezivne strome. Srž nuzbubrežne žlijezde u konja, goveda, ovce i svinje podijeljena je u dva sloja. Vanjski je građen od većih stanica, sa većim afinitetom prema bojama, koje izlučuju adrenalin. Unutrašnji sloj srži nuzbubrežne žlijezde čine manje, slabije obojene stanice koje izlučuju noradrenalin (Dellmann, 1993). U čovjeka stanice srži su raspoređene u nakupine okružene s nježnim slojem retikulinskih vlakana (Junqueira, 1995). Dva sekretorna tipa stanica nuzbubrežne žlijezde u morskih

sisavaca ne razlikuju se svjetlosnim mikroskopom iako ultrastrukturno ima razlika (Al-Lami, 1969), a cijela srž na presjeku ne pokazuje podjelu na slojeve kao što je to u nekih kopnenih sisavaca.

5.5. Razmatranje osobitosti ženskog spolnog sustava

Ženka plavobijelog dupina ima jajnik koji svojom građom odgovara onom opisanom u čovjeka i većine domaćih sisavaca. Lako se prepoznaju kora i srž organa. Koru jajnika čini parenhimatozno područje, a srž je ispunjena krvnim i limfnim žilama i živcima. U kori se raspoznaju brojni folikuli različitog stupnja zrelosti (Bloom i Fawcett, 1994; Dellman, 1993). U njihovom izgledu i građi nema odstupanja u odnosu na sisavce općenito.

Simpson i Gardner (1972) navode podatke iz literature prema kojima je opisano da bijela tijela nikada potpuno ne iščezavaju s površine jajnika. To se samo djelomično slaže s rezultatima ovog istraživanja. Na površini jajnika u ženke plavobijelog dupina uočeno je jedno žuto tijelo u regresiji. Obzirom na vezivnotkivnu proraštenost vjerojatno se radi upravo o bijelom tijelu. Sasvim jasno se vidi vezivno tkivo koje kroz držak urasta u slobodni dio tijela koje prominira izvan površine organa. Dio organa na kojem se nalazi ova tvorba gotovo da je cijeli jednolično vezivnotkivno prorašten i ukazuje na moguće ostatke bijelih tijela koja su se vremenom stopila s okolnim tkivom

Mikroskopska građa maternice ženke plavobijelog dupina također odgovara mikroskopskoj građi u sisavaca općenito. Dobro se vide sva tri sloja. Na presjeku organa, epimetrij i vanjski dio miometrija pokazuju znatnu podužnu naboranost. Miometrij je vrlo debeo i jasno se raspoznaju tri sloja mišićnih stanica. Tkivo endometrija također se čini debelim i bogato prokrvljenim s karakterističnim velikim i brojnim krvnim žilama. Epitel sluznice maternice je jednoslojan, kubičan. Obzirom na nalaz žutog tijela u regresiji i izgled stijenke maternice moglo bi se zaključiti da su spolni organi ove životinje u poslijeporođajnoj involuciji. U prilog tome ide i obnovljen kubični izgled epitela jer je placentacija u kitova difuzna epitelokorijalna što prema podacima iz literature navode Simpson i Gardner (1972). Ovakav tip placente među domaćim sisavcima prisutan je kod konja, preživača i svinje (Bacha i Bacha, 2000; Dellman, 1993).

Mliječna žlijezda po svojoj građi ne odstupa od građe u ostalih sisavaca. U ženke plavobijelog dupina prisutne su samo dvije žlijezde od kojih je svaka na jednoj strani tijela. Svaka od njih završava jednim sinusom, bradavicom, sisnim kanalom i otvorom bradavice. Unutar žlijezde izražena je reznjevitost s jakim vezivnotkivnim pregradama. U istražene ženke plavobijelog dupina parenhim ima izgled žlijezde izvan laktacije iako se na pojedinim mjestima jasno vide presjeci tubuloalveolarnih žlijezda i prošireni mliječni kanali što bi se moglo povezati s nedavno završenom laktacijom.

5.6. Razmatranje osobitosti muškog spolnog sustava

Građa muških spolnih žlijezda plavobijelog dupina odgovara onoj u dobrog dupina te građu u sisavaca općenito. Sjemenik se sastoji od reznjića koje čine sjemenski kanalići, obloženi zametnim epitelom. Unutar zametnog epitela sjemenskog kanalića plavobijelog dupina brojni su nizovi stanica koji gotovo potpuno ispunjavaju lumen što bi ukazivalo na inaktivnu fazu spolne funkcije žlijezde, iako je životinja uginula tijekom mjeseca lipnja. Kod dobrog dupina uočava se lumen kanalića sa glavicama i repovima pojedinačnih spermija. Ovakav nalaz ukazuje na aktivnu fazu spolne funkcije žlijezda iako je životinja uginula tijekom zime. Ovakav nalaz ide u prilog podacima iz literature (Leatherwood i sur., 1983; Calzada i sur. 1994) koji ukazuju na sezonalnost parenja u plavobijelog dupina, za razliku od dobrog dupina, iako ima i autora koji to povezuju s ekološkim osobitostima staništa u kojima pojedine populacije borave, u smislu klimatskih osobitosti, temperature, izvora hrane i dr. (Urian i sur., 1996). Aktivnost oksidativnih enzima dobro je izražena u stanicama sjemenskih kanalića. Posebno je prisutna laktat dehidrogenaza jer tkivo testisa može metabolizirati laktat kao izvor energije. Pozitivna je i dehidrogenaza glutamata kao i aktivnost NAD-vezanih koenzima.

Nussjemenik i sjemenovodi u plavobijelog dupina svojom mikroskopskom građom isti su kao i u kopnenih sisavaca. Takvi su rezultati dobiveni i pretraživanjem osobitosti prostate kao jedine dodatne spolne žlijezde prisutne u kitova.

Šupljikavo tijelo (*corpus cavernosum penis*) je slabije razvijeno i spojeno u jedinstvenu masu. Ispod njega nalazi se mokraćnica s tipičnim epitelom mokraćnog sustava. Oko mokraćnice je prisutno spužvasto tijelo (*corpus spongiosum urethrae*) s

šupljinama obloženim epitelom. Spolni ud plavobijelog dupina odgovara onom koji je opisan u dobrog dupina (Simpson i Gardner, 1972). Prema građi pripada fibroelastičnom tipu spolnog uda. Među domaćim sisavcima ovakav tip građe pojavljuje se u preživača i svinje (Bacha i Bacha, 2000; Dellmann, 1993).

5.7. Razmatranje osobitosti probavnog sustava

Probavni sustav u plavobijelog dupina kao i u dobrog dupina, pretrpio je određene promjene zbog prilagodbe uvjetima prehrane što u osnovi dokazuju i rezultati ovog rada.

Jezik plavobijelog dupina razlikuje se od onog u kopnenih sisavaca. Površina mu je glatka, a pokriva ga kao i usnu šupljinu mnogoslojni pločasti oroženi epitel. Na jeziku nema bradavica što u potpunosti odgovara nalazu Yoshimure i sur. (1999) koji su na isti način opisali jezik u glavatog dupina i crnog dupina. Simpson i Gardner (1972) opisuju i tubuloalveolarne žlijezde na korijenu jezika. Ždrijelo i jednjak također su pokriveni istim tipom epitela samo nešto tanjim nego na jeziku. Lamina propria ždrijelne sluznice interdigitira dubokim papilama s epitelom dok takvih papila u sluznici jednjaka nema. U submukozi jednjaka nema žlijezda što nije slučaj u čovjeka (Leeson i sur. 1988) i većine domaćih životinja, osim svinje i psa (Dellman, 1993). U sluznici ždrijela prisutne su limfne kripte ždrijelnih tonzila.

Predželudac plavobijelog dupina ima sluznicu bez žlijezda koja je obložena s mnogoslojnim pločastim oroženim epitelom. Ovakav predželudac opisan je i u dobrog dupina (Simpson i Gardner, 1972) kao i u grenlandskog kita (Tarpley i sur., 1987). Sluznica mu čini brojne nabore koji omogućuju znatno proširivanje organa. Razvijena je i lamina muscularis mucosae. Također je dobro razvijena i mišićnica koja omogućuje jaku kontrakciju organa. Predželuci preživača, burag i kapura, nemaju muscularis mucosae za razliku od listavca koji ju ima (Kozarić, 1997). Mišićnica buraga preživača tvori podužne debele snopove ograničene u područje podužnih pila (Dellmann, 1993). Osim toga smatra se da u predželucu kitova ne odvija probava uz pomoć mikroorganizama, kao što je slučaj u preživača.

Slijedeći odjeljak želuca je fundusni želudac plavobijelog dupina koji se ne razlikuje od onog u ostalih vrsta kitova (Tarpley i sur., 1987). Histološki njegova sluznica odgovara građi fundusnog dijela želuca u ostalih sisavaca. Na sluznicu s

jednoslojnim visokoprizmatičnim epitelom otvaraju se maleni otvori tubulusnih žlijezda koje su u vratnom dijelu obložene mukoznim stanicama. Opisane su u različitim vrsta sisavaca, čak i u vodozemaca i gmazova (Suganuma i sur. 1981). U lamini propriji razlikuju se glavne i parijetalne stanice kakve nalazimo i u čovjeka (Bloom i Fawcett, 1994; Leeson i sur. 1988; Junqueira i sur., 1995). To ukazuje i na sličnost u fiziologiji probave žljezdanog želuca. Iako se razlikuju mukozne stanice, zatim pepsinogene glavne ili zimogene stanice te na kraju obložne ili parijetalne stanice koje izlučuju solnu kiselinu i one su ujedno i najbrojnije, što odgovara rezultatima Simpsona i Gardnera (1972) na nekim vrstama dupina i morskih lavova.

Treći odjeljak želuca u plavobijelog dupina, pilorusni želudac, pokriven je s visokoprizmatičnim epitelom s mukoznim stanicama, a s malenim otvorima izljevaju se i mukozne žlijezde. Ovakav nalaz u potpunosti odgovara onom u grenlandskog kita (Tarpley i sur., 1987) i nekih drugih morskih sisavaca (Simpson i Gardner, 1972).

Crijevo prati osnovna shema mikroskopske građe crijevne stijenke karakteristična za čovjeka i kopnene sisavce. Visokoprizmatične stanice i tubulusne žlijezde unutar proprije dvanaesnika odgovaraju nalazu u ostalih vrsta kitova, domaćih životinja i čovjeka dok žlijezde u submukozi kod plavobijelog dupina nisu pronađene, jednako kao i u velikih vrsta kitova i dobrog dupina (Simpson i Gardner, 1972; Tarpley, 1987). Jejunum od dvanaesnika histološki ne možemo razlikovati osim po malo dužim resicama i nešto više vrčastih stanica između epitelnih stanica. Ileum se također ne može histološki prepoznati jer nema pojave limfnog tkiva u obliku Peyerovih ploča kao što je slučaj u ileumu kopnenih sisavaca. Prisustvo pojedinačnih folikula moguće je pronaći u svim dijelovima crijeva istraživanih vrsta dupina.

Drobljenje hrane na sitne komadiće odvija se u predželucu koji ima debelu i snažnu stijenku zaštićenu oroženim slojem mnogoslojnog pločastog epitela. Ipak se i u predželucu odvija određena enzimatska razgradnja uz pomoć probavnih sokova koji se povrate iz žljezdanog želuca. Enzimatska probava zbiva se u žljezdanom želucu i dugačkom tankom crijevu. Debela su crijeva kratka, a ampule rektuma kakva postoji u čovjeka ili domaćih sisavaca nema što ukazuje na izostanak nakupljanja fekalne mase s ciljem njenog povremenog odlaganja.

Jetra u plavobijelog dupina ima tipičnu građu kao i svi ostali sisavci. U jetri se dobro vide multipli regulacijski krvožilni uređaji, opisani i u nekih vrsta kopnenih sisavaca i nekih vrsta riba (Varićak i Frank, 1959). Među morskim sisavcima opisani su multipli regulacijski uređaji u obalnog dupina, dobrog dupina, običnog dupina,

Havajskog dupina dok kod južnoameričkog riječnog, vrste *Phocoenoides dalli*, bijelog kita, sivog kita i nekih vrsta morskih lavova nisu zabilježeni (Simopson i Gardner, 1972). To su debeli mišićni sfinkteri oko interlobularnih vena smještenih unutar Kiernanovog prostora. Takva vena svojom debljinom znatno nadilazi susjednu arteriju i žučni kanalić. Jetra dobrog dupina pokazuje aktivnost oksidativnih enzima analognu onoj u kopnenih sisavaca. Aktivna dehidrogenaza glutamata bitna je kao prenosilac amino skupina kod sinteze aminokiselina i obično je najaktivnija oko jetrnih venula (Maly i Sasse, 1991).

Gušterača u plavobijelog dupina odgovara svojom građom onoj u kopnenih sisavaca. Pri tome se jasno razlikuje egzokrini od endokrinog dijela. Gušterača ove vrste ne razlikuje se od one u dobrog dupina. Langerhansovi otočići su sitni u usporedbi s okolnim egzokrinim acinusima.

5.8. Razmatranje osobitosti organa živčanog sustava

Mikroskopske osobitosti organa živčanog sustava plavobijelog dupina odgovaraju onima u kopnenih sisavaca, a ne razlikuju se ni od onih u dobrog dupina. Periferna živčana vlakna okružena su mijelinskom ovojnicom koju čine Schwannove stanice s duguljastim jezgrama. Živčana vlakna formiraju snopove okružene vezivnotkivnom ovojnicom, a snopovi su zajedno unutar zajedničkog epineurija oblikujući živac (Leeson i sur. 1988).

Kralježnična moždina plavobijelog dupina na presjeku je pravilno okruglog oblika, za razliku od kopnenih sisavaca kod kojih je ovalna. Prisutna je samo dorzalna fisura. Na presjeku se uočava da je dorzalni rog sive tvari znatno slabije razvijen nego ventralni što odgovara opisu u vrste *Lagenorhynchus obliquidens* (Flanigan, 1965). Veliki motorički (ventralni) rog tumačenja u literaturi povezuju sa snažnom mišićnom masom tijela, a slabiji senzorički (dorzalni) rog ukazuje na manji osjetni kapacitet površine tijela.

Kora velikog i malog mozga ne pokazuje razlike s obzirom na histološku građu u kopnenih sisavaca, posebno čovjeka. Mali mozak ima sve tri zone u sivoj tvari, a veliki mozak ima svih šest slojeva stanica u kori. Unatoč tome što se podaci iz literature razlikuju u smislu slojeva stanica u kori velikog mozga (Flanigan, 1972) u plavobijelog dupina svi slojevi mogu se prepoznati bez većih problema, a isti je

zaključak i za koru velikog mozga dobrog dupina. No, treba spomenuti da ima područja u kojima se to više ili manje vidi što napominju svi autori koji se bave tim problemom (Flanigan, 1972). Živčane stanice mozga pokazuju vrlo jaku aktivnost oksidativnih enzima što ukazuje na različite metaboličke putove za dobivanje energije.

Hipofiza svojim oblikom odstupa, više ili manje, od sličnog oblika hipofize u kopnenih sisavaca. Mogući razlog je u tome što se izmijenio koštani odnos lubanjskih kostiju zbog razvoja melona i pomicanja nosnih otvora dorzalno s posljedičnim postranim širenjem lubanje. Morfološki, u hipofizi plavobijelog dupina su prisutna dva dijela, neurohipofiza i adenohipofiza, dok treći, intermedijalni dio nije uočen kao ni rezidualni lumen. Ovakav nalaz slaže se s opisom građe hipofize u nekih drugih vrsta morskih sisavaca (Flanigan, 1972.). Pri tome neurohipofiza zauzima dio organa oko drška, pri čemu poput krakova urasta u tkivo adenohipofize koja zauzima najveći dio žlijezde. Ovakav odnos neurohipofize i adenohipofize sličan je onom u psa i djelomično u konja kod kojih neurohipofiza zauzima područje oko drška žlijezde okruženog tkivom pars intermedia i adenohipofizom (Bacha i Bacha, 2000; Banks, 1993). Odnos dijelova hipofize funkcionalno omogućuje direktan kontakt neuralnog i glandularnog režnja hipofize. Pri tome se neurosekretorna zrnca, nastala u supraoptičkoj i paraventrikularnoj jezgri hypothalamusa, živčanim vlaknima drška radijarno šire u adenohipofizu. Na sličan način dolaze i krvne žile portalnog hipofiznog krvotoka (Okamoto i Ihara, 1960). Mikroskopski, oba dijela hipofize istraženog plavobijelog dupina prema izgledu stanica odgovaraju građi opisanoj u kopnenih sisavaca. Neurohipofiza je građena od nemijeliziranih aksona neurona hypothalamusa i mikroskopski ima izgled tipičnog živčanog tkiva. Osim aksona živčanih stanica prisutne su brojne stanice koje bi odgovarale glija stanicama neurohipofize ili pituicitima te krvne žile. U adenohipofizi se mogu razlikovati dvije vrste kromofilnih stanica, acidofilne i bazofilne. Nakupine vrlo slabo obojanih stanica u kojima se ističe samo bazofilna okrugla jezgra, mogle bi odgovarati kromofobnim stanicama adenohipofize.

5.9. Razmatranje osobitosti kože i skeletnog mišićja

Koža plavobijelog dupina odgovara tipu kože kitova općenito. Na površini debelog epitela nalazi se parakeratinozni sloj čije stanice još imaju jezgru. U korijumu nema žlijezda, a naš nalaz ostataka dlačnih folikula, odgovara podacima iz literature (Simpson i Gardner, 1972).

Mišići su građeni kao tipični poprečno prugasti mišići u sisavaca. Mišićna vlakna pokazuju izrazitu aktivnost istraženih oksidativnih enzima. Posebno su aktivne dehidrogenaza glutamata i još jače dehidrogenaza jantarne kiseline koja je mitohondrijski enzim. Intenzitet reakcije ukazuje na energetske kapacitete stanice u smislu brojnosti mitohondrija, a ovaj enzim je i opisan kao enzim označavanja mitohondrija u stanici (Green i Narahara, 1980).

6. ZAKLJUČCI

1. Unutar limfnih čvorova plavobijelog dupina nije izražena jasna granica između kore i srži, a prema rasporedu limfnih čvorića odgovaraju inverznom tipu grade.
2. Unutar limfnih čvorića većinom su izraženi germinativni centri, a najviše u slezeni i limfnim čvorovima, što odgovara sekundarnim limfnim čvorićima.
3. Prsna žlijezda pokazuje manju gustoću limfocita, a time i slabiju podjelu na koru i srž organa. Hassalova tjelešca su sitnija, ali brojna unutar režnja žlijezde. Nema limfnih čvorića, opisivanih u nekih drugih vrsta morskih sisavaca.
4. Jasno se razlikuje bijela i crvena pulpa slezene u plavobijelog dupina. Bijela pulpa pokazuje aktivnost germinativnih centara i zonu malih limfocita oko folikula.
5. Rete mirabile su izgrađene od brojnih arterija dok su vene malobrojne.
6. Purkinjeova vlakna srčanog mišića leže daleko od površine srca, a bliže lumenu njegovih šupljina. Nema subendokardijskog nakupljanja masnog tkiva.
7. Ostaci hrskavice, povezani snopovima elastičnih vlakana, prisutni su sve do najsitnijih bronhalnih ogranaka, koji prema otvorima alveolarnih vrećica imaju dobro razvijene mišićne sfinktere.
8. Nema alveolarnih hodnika. Međualveolarne pregrade u plućima plavobijelog dupina pokazuju dvostruke nizove kapilare, a između kapilara prisutne su slobodne stanice od kojih su brojni eozinofilni granulociti.
9. U aferentnoj arterioli bubrežnog tjelešca plavobijelog dupina uočene su jukstaglomerularne stanice.
10. U renkulu plavobijelog dupina vrlo dobro je izražena perimedularno vezivno tkivo s arterijama i venama.

11. Zona glomerulosa nuzbubrežne žlijezde plavobijelog dupina ne pokazuje reznjevitost i karakterističan raspored stanica, za razliku od one u dobrog dupina. Pri tome kora nuzbubrežne žlijezde plavobijelog dupina morfološki nalikuje onoj u čovjeka, a ista u dobrog dupina komparativno nalikuje onoj u goveda.
12. Jajnik ženke plavobijelog dupina kao i u većine kopnenih sisavaca ima zonu parenhimatozu na površini, a zonu vaskuloku u nutrini organa. Prema nalazu ostatka žutog tijela na jajniku, izgledu stjenke maternice i mliječnoj žlijezdi ovi organi istražene ženke plavobijelog dupina su u poslijeporođajnoj involuciji.
13. Ženka plavobijelog dupina ima dvije mliječne žlijezde od kojih svaka ima svoj sinus, bradavicu, sisni kanal i otvor bradavice.
14. Izgled sjemenih kanalića istraženog plavobijelog dupina ukazuje na inaktivnu fazu spolne funkcije. U istraženog dobrog dupina prisustvo spermija upućuje na aktivnu spolnu fazu.
15. Spolni ud plavobijelog dupina je fibroelastičnog tipa kakav je u preživača i svinje.
16. Dvanaesnik plavobijelog dupina nema razvijene žlijezde u submukozi, a histološka granica između pojedinih dijelova crijeva nije jasno izražena.
17. U jetri plavobijelog dupina su prisutni mišićni sfinkteri interlobularnih vena.
18. Kora velikog mozga plavobijelog dupina pokazuje jasnu staničnu arhitekturu sastavljenu od šest tipičnih slojeva stanica.
19. Hipofiza plavobijelog dupina nema pars intermedia, a adenohipofiza sa svih strana okružuje neurohipofizu.
20. U usmini kože ponekad se pronađu ostaci dlačnih folikula.

7. POPIS LITERATURE

- Abdelbaki, Y. Z., W. G. Henk, J. T. Haldiman, T. F. Albert, R. W. Henry, D. W. Duffield (1984): Macroanatomy of the renicula of the bowhead whale (*Balaena mysticetus*). *Anat. Rec.* 208; 481-490.
- Al-Lami, F. (1969): Light and electron microscopy of the adrenal medulla of macaca mulata monkey. *Anat. Rec.* 164; 317-332.
- Archer II, F. I., W. F. Perrin (1999): *Stenella coeruleoalba*. *Mammal. Spec.* 603; 1-9.
- Aubin, D. J. St., S. H. Ridgway, R. S. Wells, H. Rhinehart (1996): Dolphin thyroid and adrenal hormones: Circulating levels in wild and semidomesticated *Tursiops truncatus*, and influence of sex, age and season. *Marine Mammals Science* 12; 1-13.
- Bacha, W. J., L. M. Bacha (2000): *Color Atlas of Veterinary Histology*. 2nd ed. Lippincot Williams & Wilkins. Philadelphia, Baltimore, New York, London, Buenos Aires, Hong Kong, Sydney, Tokyo.
- Banks, J. W. (1993): *Applied Veterinary Histology*. 3rd ed. Mosby Year Book. St. Louis, Baltimore, Boston, Chicago, London, Philadelphia, Sydney, Toronto.
- Batistić, B. (1994): *Mikroskop i histološka tehnika*. Medicinski fakultet, Rijeka.
- Bearzi, G., G. Notobartolo di Sciara, E. Politi, G. Lauriano (1994): Ecology and behavior of the bottlenosed dolphins near the islands of Lošinj and Cres (Croatia). U: *Proceedings of the 5th Congress of Croatian Biologists* (Urednik: H. Gomerčić) Hrvatsko biološko društvo. Zagreb, str. 401-402.
- Bearzi, G., C. M. Fortuna, G. Notobartolo di Sciara (1998): Unusual sighting of a striped dolphin (*Stenella coeruleoalba*) in the Kvarnerić, Northern Adriatic Sea. *Nat. Croat.* 7; 169-176.

-
- Belisle, C., G. Saint-Marie (1981): Topography of the deep cortex of the lymph nodes of various mammalian species. *Anat. Rec.* 201; 553-561.
- Bello, G. (1993): Stomach content of a specimen of *Stenella coeruleoalba* (Cetacea: Delphinidae) from the Ionean Sea. *Atti. Soc. Ital. Sci. Nat. Mus. Civ. St. Nat. Milano*, 133; 41-48.
- Bloom, W., D. W. Fawcett (1975): *A Textbook of Histology*. 12th ed. W. B. Saunders Company. Philadelphia.
- Bortolotto, A. (1994): The microscopic structure of the lung in Cetacea: phylogenic considerations. *Proceedings of the 8th Annual ECS Conference* (Urednici: G. Notobartolo di Sciara, P. G. H. Evans, E. Politi), Montpellier.
- Boyden, E. (1966): The development and structure of the choledocho-duodenal junction in balaenopteran whales. *Anat. Rec.* 155; 185-196.
- Brusina, S. (1889): Sisavci Jadranskoga mora. Gradja za faunu Hrvatsku uz obzir na ostale sisavce Sredozemnoga mora. *Rad JAZU* 95, 76-176.
- Cartee, R. E., R. Tarpley, K. Mahoney, S. Ridgway, P. L. Johnson (1995): A case of cystic adrenal disease in a common dolphin (*Delphinus delphis*). *J. Zoo Wildlife Med.* 26; 293-297.
- Calzada, N., C. H. Lockyer, A. Aguilar (1994): Age and sex composition of the striped dolphin die-off in the western Mediterranean. *Marine Mammal Science* 10; 229-310.
- Carwardine, M. (1995): *Whales, Dolphins and Porpoises*. A Dorling Kindersley Book. London, New York, Delhi, Johannesburg, Munich Sydney.
- Chayen, J., L. Bitensky (1991): *Practical histochemistry*. John Wiley & Sons. London, New York, Sydney, Toronto.

-
- Cockcroft, V. G., G. J. B. Ross (1989): Age, growth, and reproduction of bottlenose dolphins, *Tursiops truncatus*, from the east coast of Southern Africa. Fishery Bulletin U.S. 88; 289-302.
- Connor, C. C., J. Mann, P. L. Tyack, H. Whitehead (1998): Social evolution in toothed whales. Reviews, 13; 228-232.
- Cowan, D., T. L. Smith (1995): Morphology of complex lymphoepithelial organs of the anal canal (“anal tonsil”) in the bottlenose dolphin, *Tursiops truncatus*. J. Morph. 223; 263-268.
- Cowan, D., T. L. Smith (1999): Morphology of the lymphoid organs of the bottlenosed dolphin, *Tursiops truncatus*. J. Anat. 194; 505-517.
- Crovetto, A. (1990): Skeleton and locomotory musculature of the chilean dolphin *Cephalorhynchus eutropia*, Gray 1846 (Delphinidae, Cetacea). Gayana Zool. 54; 79-85.
- Dearolf, J. L., W. A. McLellan, R. M. Dillman, D. Frierson Jr., D. A. Pabst (2000): Precocial development of axial locomotor muscle in bottlenosed dolphins (*Tursiops truncatus*). J. Morph. 244; 203-215.
- Dellman, H. D. (1993): Textbook of Veterinary Histology. 4th ed. Lea and Fabiger. Philadelphia.
- DeKock, L. L. (1959): The arterial vessels of the neck in the pilot whale (*Globicephala melena*) Traill and the porpoise (*Phocaena phocaena* L.) in relation to the carotid body. Acta Anat. 36; 274-292.
- Di-Méglio, N., R. Romero-Alvarez, A. Collet (1996): Growth comparison in striped dolphins, *Stenella coeruleoalba*, from the Atlantic and Mediterranean coasts of France. Aquatic Mammals 22; 11-21.
- Ellenberger, W., H. Baum (1943): Handbuch der vergleichenden Anatomie der Haustiere. Verlag von August Hirschwald, Berlin.

-
- Engel, S. (1966): The respiratory tissue of the blue whale and the fin whale. *Acta Anat.* 65; 381-390.
- Flanigan, N.J. (1965): Neuroanatomy of the dolphin spinal cord. *Anat. Rec.* 151; 350 (Abstract).
- Flanigan, N.J. (1972): The central nervous system. U: *Mammals of the Sea. Biology and Medicine.* (Urednik: S. Ridgway), Charles C. Thomas Publisher. Springfield, Illinois, USA str. 215-246.
- Forcada, J., A. Aguillar, P. G H. Evans, W. E. Perrin (1990): Distribution of common and striped dolphin in the temperature waters of the eastern North Atlantic. *European Research on Cetaceans 4; Proceedings of the 4th Annual Conference of the European Cetacean Society, Palma De Mallorca; 64-66.*
- Friant, M. (1953): Le cerveau du marsouin (*Phocena communis* Cuv.) et les caractéristiques fondamentales du cerveau des Cétacés. *Acta Anat.* 17; 61-71.
- Friant, M. (1955): Le cerveau du Baleinoptère (*Balaenoptera* sp.). *Acta Anat.* 23; 242-250.
- Gales, N.J. (1992): Mass stranding of striped dolphin, *Stenella coeruleoalba*, at Augusta, Western Australia: Notes on clinical pathology and general observations. *J. Wildlife Dis.* 28; 651-655.
- Giacometti, L. (1967): The skin of the whale (*Balaenoptera physalus*). *Anat. Rec.* 159; 69-76.
- Gomerčić, H., Đ. Huber, V. Gomerčić, B. Ozretić, S. Vuković, D. Škrtić, G. Babac-Pašagić, V. Jukić-Brestovec (1993): Some histological and histochemical characteristics of one species of bottlenose dolphin (*Tursiops* sp.) from the Adriatic Sea. *Period. biol.* 95, 4, 516.

- Gomerčić, H., Đ. Huber, T. Gomerčić, A. Gomerčić, D. Škrtić, S. Vuković (1994): Plavobijeli dupin (*Stenella coeruleoalba*, Meyen 1833) godine 1991. po prvi puta nađen u Jadranu. The striped olphin (*Stenella coeruleoalba*, Meyen 1833) for the first time found in the Adriatic Sea in 1991. U: Zbornik sažetaka priopćenja Petog kongresa biologa Hrvatske. Proceedings of abstracts of the papers presented at The fifth congress of Croatian biologists (Urednik: H. Gomerčić). Hrvatsko biološko društvo. Zagreb. str. 340-341.
- Gomerčić, H. (1998): Zaštita morskih sisavaca – etičko i racionalno pitanje. U: Etika u odnosu čovjeka i životinja (Urednik: H. Gomerčić). Hrvatska akademija znanosti i umjetnosti, Zagreb; 51-74.
- Gomerčić, H., Đ. Huber, D. Mihelić, H. Lucić, T. Gomerčić, M. Đuras (1998): Procjena veličine populacije dobrog dupina u hrvatskom dijelu Jadrana. U: Zbornik sažetaka priopćenja 7. Hrvatskog biološkog kongresa; str. 229-230.
- Gomerčić, H., Đ. Huber, V. Gomerčić, S. Vuković, D. Škrtić, T. Gomerčić, V. Dobranić, H. Lucić, M. Đuras, S. Čurković, A. Gomerčić, Lj. Kardoš (2000): Fatty liver and subcutaneous edema in a free-living bottlenosed dolphin (*Tursiops truncatus*, Montagu 1821) from the Adriatic sea; light- and electron-microscopical study. Vet. arhiv 70; 259-277.
- Gorry, J. D. (1963): Studies on the comparative anatomy of the ganglion basale of Maynart. Acta Anat. 55; 51-104.
- Green, J. D., H. T. Narahara (1980): Assay of succinate dehydrogenase activity by the tetrazolium method: evaluation of an improved technique in skeletal muscle fractions. J. Histochem. Cytochem. 28; 408-412.
- Green, R.F. (1972): Observation on the anatomy of some cetaceans and pinnipeds. U: Mammals of the Sea-Biology and Medicine (Urednik: S. H. Ridgway). Charles C. Thomas Publisher. Springfield 247-274.

- Haldiman, J. T., W. G. Henk, R. W. Henry, T. F. Albert, Y. Z. Abdelbaki, D. W. Duffield (1984): Microanatomy of the major airway mucosa of the bowhead whale, *Balaena mysticetus*. *Anat. Rec.* 209; 219-230.
- Haldiman, J. T., W. G. Henk, R. W. Henry, T. F. Albert, Y. Z. Abdelbaki, D. W. Duffield (1985): Epidermal and papillary dermal characteristics of bowhead whale (*Balaena mysticetus*). *Anat. Rec.* 211; 391-402.
- Henk, W. G., Y. Z. Abdelbaki, J. T. Haldiman, T. F. Albert (1986): Microanatomy of the renicule of *Balaena mysticetus*. *Anat. Rec.* 214; 118-129.
- Henk, W. G., J. T. Haldiman (1990): Microanatomy of the lung of the bowhead whale, *Balaena mysticetus*. *Anat. Rec.* 226; 187-197.
- Hochachka, P. W., R. A. Foreman III (1993): Phocid and cetacean blueprints of muscle metabolism. *Can. J. Zool.* 71; 2089-2098.
- Junqueira, L. C., J. Carneiro, R. O. Kelley (1995): *Osnove Histologije*. Prema sedmom američkom izdanju, Školska knjiga, Zagreb.
- Kozarić, Z. (1997): *Veterinarska histologija*. Naklada Karolina, Zagreb.
- Kubota, K. (1967): Comparative anatomical and neurohistological observations on the tongue of the northern fur seal (*Callorhinus ursinus*). *Anat. Rec.* 161; 257-266.
- Langer, P. (1996): Comparative anatomy of the stomach of the Cetacea. Ontogenetic changes involving gastric propositions – mesenteries – arteries. *Z. Säugetierkunde* 61; 140-154.
- Leatherwood, S., R. Reeves, L. Foster (1983): *The Sierra Club Handbook of Whales and Dolphins*. Sierra Club Books. San Francisco.

-
- Leeson, T. S., C. R. Leeson, A. A. Paparo (1988): Textbook/Atlas of Histology. W.B. Saunders Company. Philadelphia, London, Toronto, Montreal, Sydney, Tokyo.
- Lillie, R. D., H. M. Fullmer (1976): Histopathologic Technic and Practical Histochemistry. IV: izdanje. McGraw-Hill Book Company, New York, St. Louis, San Francisco, Auckland, Dusseldorf, Johannesburg, Kuala Lumpur, London, Mexico, Montreal, New Delhi, Panama, Paris, Sao Paulo, Singapore, Sydney, Tokyo, Toronto.
- Maly, P., D. Sasse (1991): Microquantitative analysis of the intra-acinar profiles of glutamate dehydrogenase in rat liver. *J. Histochem. Cytochem.* 39; 1121-1124.
- McFarland, W. L. (1966): Ventricular system in the brain of the dolphin, *Tursiops truncatus*. *Anat. Rec.* 165; 474-475.
- McFarland, W. L. (1965): Ventricular configuration in the brain of the dolphin, *Tursiops truncatus*. *Anat. Rec.* 151; 385.
- Meyer, W., K. Neurand, M. Klima (1995): Prenatal development of the integument in Delphinidae (Cetacea: Odontoceti). *J. Morphol.* 223; 269-287.
- Molina, D. M., J. A. Oporto (1993): Comparative study of dentine staining techniques to estimate age in the Chilean dolphin, *Cephalorhynchus eutropia* (Gray, 1846). *Aquatic Mammals* 19; 45-48.
- Molyneux, G. S., M. M. Bryden (1978): Arteriovenous anastomoses in the skin of seals. I. The Weddell seal, *Leptonychotes weddelli* and the elephant seal, *Mirounga leonina* (Pinnipedia: Phocidae). *Anat. Rec.* 191; 239-252.
- Morgane, P. J. (1965): Lamination characteristics and areal differentiation in the cerebral cortex of the bottlenose dolphin (*Tursiops truncatus*). *Anat. Rec.* 151; 390-391.

-
- Moskov, M., Schiwatschewa, T., Bonev, S. (1969): Vergleichshistologische Untersuchung der Lymphknoten der Säuger. Die Lymphknoten des Delphins. *Anat. Anz.* 124; 49-67.
- Myrick, A. C., Jr. (1988): Is tissue resorption and replacement in permanent teeth of mammals caused by stress-induced hypocalcemia? *Biological mechanisms of tooth eruption and root resorption*, EBSCO Media, Birmingham, AL 35233; 379-389.
- Myrick, A.C. Jr, L.H. Cornell (1990): Calibrating dental layers in captive bottlenosed dolphins from serial tetracycline labels and tooth extractions. *U: The Bottlenosed Dolphin* (Urednik: S. Leatherwood). Academic Press, Inc. Str. 587-608.
- Nishiwaki, M. (1972): General biology. *U: Mammals of the Sea – Biology and Medicine* (Urednik: S. H. Ridgway). Charles C. Thomas Publisher. Springfield. Str. 80-98.
- Okamoto, S., Y. Ihara (1960): Neural and neurovascular connections between the hypothalamic neurosecretory center and the adenohipophysis. *Anat. Rec.* 137; 485-491.
- Pearse, A. G. E. (1968): *Histochemistry, theoretical and applied*. 3rd ed. J. and A. Churchill Ltd. London.
- Perrin, W. F. (1975): *Variation on spotted and spinner porpoise (gen.: Stenella) in the Eastern tropical pacific and Hawaii*. University of California Press. Berkeley, Los Angeles, London.
- Perrin, W. F. (1984): Patterns of geographical variation in small cetaceans. *Acta Zool. Fennica* 172; 137-140.
- Perrin, W.F. (1991): Why are there so many kinds of whales and dolphins? *BioScience* 41,; 460-461.

-
- Pfeiffer, C.J. (1990): Observation on the ultrastructural morphology of the bowhead whale (*Balaena mysticetus*) hart. J.Zoo Wildlife Med. 21; 48-55.
- Pilleri, G. (1962): Die zentralnervöse rangordnung der Cetacea (Mammalia). Acta Anat. 51; 241-258.
- Pilleri, G., A. Wandeler (1964): Ontogenese und funktionelle Morphologie des Auges des Finnwals, *Balaenoptera physalus* (Linn.). Acta Anat. 57; 1-74.
- Pilleri, G., M. Gühr (1969): On the anatomy and behaviour of risso's dolphin (*Grampus griseus* G.Cuvier). Investigations on Cetacea. Vol.1. Brain Anatomy Institute University of Berne, Switzerland; 74-93.
- Reidenberg, J. S., J. T. Laitman (1988): Existence of vocal folds in the larynx of odontoceti (tooted whales). Anat. Rec. 221; 884-891.
- Ridgway, S. H. (1968): The Bottlenosed Dolphin in Biomedical Research. Academic Press Inc., New York.
- Ridgway, S. H. (1972): Homeostasis in the aquatic enviroment. U: Mammals of the Sea - Biology and Medicine (Urednik: S. H. Ridgway). Charles C. Thomas Publisher. Springfield, str. 590-747.
- Robeck, T. R., B. E. Curry, J.F. McBain, D. C. Kraemer (1994): Reproductive biology of bottlenosed dolphin (*Tursiops truncatus*) and potential application of advanced reproductive technologies. J. Zoo Wildlife Med. 25; 321-336.
- Romano, T. A., S. Y. Felten, J. A. Olschowka, D. L. Felten (1993): A Microscopic investigation of the lymphoid organs of the beluga, *Delphinapterus leucas*. J. Morph. 215; 261-287.
- Romeis, B. (1968): Mikroskopische technik. R. Oldenbourg Verlag. Munchen, Wien.

- Romel, S. A., D. A. Pabst, W. A. McLellan, J. G. Mead, C. W. Potter (1992): Anatomical evidence for a countercurrent heat exchanger associated with Dolphin testes. *Anat. Rec.* 232; 150-156.
- Romel, S. A., D. A. Pabst, W. A. McLellan, T. M. Williams, W. A. Friedl (1994): Temperature regulation of the testes of the bottlenose dolphin (*Tursiops truncatus*): evidence from the colonic temperatures. *J. Comp. Physiol. B.* 164; 130-134.
- Rosenquist, T. H. (1981): Organization of collagen in the human pulmonary alveolar wall. *Anat. Rec.* 200; 447-459.
- Ryan, S. F., A. Cianella, C. Dumas (1969): The structure of the interalveolar septum of the mammalian lung. *Anat. Rec.* 165; 467-484.
- Sasou, S., T. Sugai (1992): Periarterial lymphoid sheath in the rat spleen: A light, transmission, and scanning electron microscopic study. *Anat. Rec.* 232; 15-24.
- Scott, J. E., R. W. Mowry (1970): Alcian blue – a consumer's guide. Letter to the editor. *J. Histochem. Cytochem.* 18., 11; 842.
- Schumacher, U., S. Zahler, H. P. Horny, G. Heidemann, K. Skirnisson, U. Weisch (1993): Histological investigations on the thyroid glands of marine mammals (*Phoca vitulina*, *Phocoena phocoena*) and possible implications of marine pollution. *J. Wildlife Dis.* 29; 103-108.
- Sedmera, D., I. Misek, M. Klima (1997): On the development of cetacean extremities. 1. Hind limb rudimentation in the spotted dolphin (*Stenalla attenuata*). *Europ. J. Morph.* 35; 25-30.
- Simpson, J. G., M. B. Gardner (1972): Comparative microscopic anatomy of selected marine mammals. U: Mammals of the Sea – Biology and Medicine (Urednik: S. H. Ridgway). Charles C. Thomas Publisher. Springfield str. 298-413.

-
- Slooten, E. (1991): Age, growth and reproduction in Hector's dolphins. *Can. J. Zool.* 69; 1689-1700.
- Smith, A., J. Bruton (1978): *A colour atlas of Histological Staining Techniques.* Wolfe Medical Publications Ltd. 10 Earlam Street London WC2.
- Strickler, T. L. (1980): The axial musculature of *Pontoporia blainvillei*, with comments on the organization of this system and its effect on fluke-stroke dynamics in the Cetacea. *Am. J. Anat.* 157; 49-59.
- Stromberg, M. W. (1989): Dermal-epidermal relationships in the skin of the bottlenosed dolphin (*Tursiops truncatus*). *Anat. Histol. Embryol.* 18; 1-13. (Abstract).
- St. Aubin, D. J., S. H. Ridgway, R. S. Wells, H. Rhinehart (1996): Dolphin thyroid and adrenal hormones: circulating levels in wild and semidomesticated *Tursiops truncatus*, and influence of sex, age and season. *Marine Mammal Science*, 12; 1-13.
- Suganuma, T., T. Katsuyama, M. Tsukahara, M. Tatematsu, Y. Sakakura, F. Murata (1981): Comparative histochemical study of alimentary tracts with special reference to the mucous neck cells of the stomach. *Anat. Rec.* 161; 219-238.
- Sumich, J. L. (1992): *An Introduction to the Biology of Marine Life.* 5th edition. Wm.C. Brown Publishers, Dubuque, SAD; 335-367.
- Švob, M. (1974): *Histološke i histokemijske metode.* Svjetlost, Sarajevo. Str.142-205.
- Tanaka, Y. (1994): Microscopy of vascular architecture and arteriovenous communications in the spleen of two Odontocetes. *J. Morph.* 221; 211-233.

- Tarpley, R. J. (1987): Whales and Dolphins In Veterinary Medicine. The Southwestern Veterinarian, 38; 59-83.
- Tarpley, R. J., R. F. Sis, T. F. Albert, L. M. Dalton, J. C. George (1987): Observations on the anatomy of the stomach and duodenum of the bowhead whale, *Balaena mysticetus*. Amer. J. Anat. 180; 295-322.
- Tedman, R. A., M. M. Bryden (1981): The mammary gland of the weddell seal, *Leptonychotes weddelli* (Pinnipedia). I. Gross and microscopic anatomy. Anat. Rec. 199; 519-529.
- Ten-Have-Opbroek, A. A. W. (1981): The development of the lung in mammals: An analysis of concepts and findings. Amer. J. Anat., 162; 201-219.
- Tomè, V. (2001): Pregled najvažnijih osobitosti dobrog dupina (*Tursiops truncatus*). Diplomski rad. Veterinarski fakultet Sveučilišta u Zagrebu. Zagreb.
- Truex, R. C., F. G. Nolan, R. C. Truex, Jr., H. P. Schneider, H. I. Perlmutter (1961): Anatomy and pathology of the whale heart with special reference to the coronary circulation. Anat. Rec. 141; 325-354.
- Urian, K. W., D. A. Duffield, A. J. Read, R. S. Wells, E. D. Shell (1996): Seasonality of reproduction in bottlenose dolphins, *Tursiops truncatus*. J. Mammal. 77; 394-403.
- Varićak, T. (1955): Les mécanisme régulateurs dans les vaisseaux sanguins du foie chez les divers groupes des Vertébrés. Biološki glasnik VII, 49.
- Varićak, T., A. Frank (1953): Einige Bemerkungen über Leberstruktur mancher Wassersüuger mit Rückblick auf den allgemeinen Bauplan der Leber. Glasnik Biološke sekcije Hrvatskog prirodoslovnog društva IV/VI, 101.

-
- Varićak, T., A. Frank (1959): Intrahepatički multipli uređaji u krvnim žilama pastirice šarice (*Sarda Pelamys sarda* Bl palamida). Biološki glasnik XII/3-4, 123.
- Yoshimura, K., J. Shindo, K. Kobayashi (1999): Histological and SEM study of the lingual papillae and their connective tissue cores (CTC) of two odontoceti species. Ital. J. Anat. Embryol. 104-Supplement No.1; 784.
- Young, C. D., G. W. Moore, G. M. Hutchins (1980): Connective tissue arrangement in respiratory airways. Anat. Rec. 198; 245-254.
- Zwillenberg, H. H. L. (1958): Die mikroskopische anatomie der milz der furchenwale. Acta Anat. 32; 24-39.
- Würtz, M., D. Marrale (1993): Food of Striped Dolphin, *Stenella Coeruleoalba*, in The Ligurian Sea. J. Mar. Biol. Ass. U.K., 73; 571-578.
- Weber, M. (1888): Anatomisches über Cetaceen. Morph. Jahrb. 13; 618-653.
- Woodhouse, C. D., C. J. Rennie III (1991): Observations of vaginal colculi in dolphins. J. Wildlife. Med. 27; 421-427.

8. SAŽETAK

Histološke i histokemijske osobitosti nekih organa plavobijelog dupina (*Stenella coeruleoalba*) iz Jadranskoga mora

Histološke i histokemijske osobitosti organa plavobijelog dupina (*Stenella coeruleoalba*) istraživane su u odnosu na ostale vrste morskih sisavaca, posebno drugih vrsta kitova te u odnosu na kopnene sisavce, posebno čovjeka i domaće sisavce. Ovaj rad obuhvaća i dobrog dupina (*Tursiops truncatus*) kao vrstu koja stalno živi u Jadranskom moru te je dostupnija za naša istraživanja, a osim toga na ovoj vrsti su već provedena neka morfološka istraživanja što omogućuje uspoređivanje.

Limfni čvorovi svojom građom ponešto odstupaju od one u domaćih životinja. U plavobijelih i dobrih dupina limfni čvorići u limfnom čvoru su u kori i srži koje nisu jasno odvojene. Unutar kore timusa nisu uočeni limfni čvorići, što je opisano u nekih vrsta morskih sisavaca. U srži timusa prisutno je više sitnih Hassallovih tjelešaca.

Stijenke zračnih prohoda sadrže veću količinu elastičnih vlakana sve do sitnih ogranaka do kuda sežu i hrskavični ostaci. U plavobijelog dupina su uočeni i vrlo dobro razvijeni mišićni sfinkteri završnih bronha prema otvorima alveolarnih vrećica. Sfinkteri pokazuju jaku aktivnost oksidativnih enzima kao i mišićno tkivo općenito što upućuje na njihovu mišićnu građu. Prisutni su i na ulazima sitnijih bronhalnih ogranaka prilikom grananja, koje mogu potpuno zatvoriti. Alveolarne pregrade sadrže dvostruke nizove kapilara na čiju vanjsku stijenku naliježu stanice alveolarnog epitela s kojima grade krvno-zračnu barijeru.

U dolaznoj arterioli bubrežnog tjelešca uočene su PAS-pozitivne jukstaglomerularne stanice opisane u kopnenih sisavaca. Stanice proksimalnih kanalića kao i manje brojne stanice distalnih kanalića izrazito su metabolički aktivne te pokazuju jaku aktivnost pretraživanih oksidativnih enzima. Plavobijeli dupin ne pokazuje reznjevitost kore nuzbubrežne žlijezde toliko kao u dobrog dupina. Zona glomeruloza ne pokazuju okruglasti raspored stanica prisutan u istom području kod dobrog dupina, nego su stanice od same čahure žlijezde raspoređene u podužne nizove. Prema rasporedu stanica kore nuzbubrežna žlijezda u plavobijelog dupina nalikuje onoj u čovjeka, dok u dobrog dupina nalikuje kori ove žlijezde u goveda.

Na površini jajnika u ženke plavobijelog dupina uočeno je jedno žuto tijelo u regresiji. Svaka od dvije mliječne žlijezde završava jednim sinusom, bradavicom, sisnim kanalom i otvorom bradavice. Unutar žlijezde izražena je reznjevitost s jakim vezivnotkivnim pregradama.

Unutar sjemenskog kanalića sjemenika istraženog plavobijelog dupina brojni su nizovi stanica koji gotovo potpuno ispunjavaju lumen što ukazuje na inaktivnu fazu spolne funkcije žlijezde, iako je tkivo uzorkovano tijekom mjeseca lipnja. Kod dobrog dupina uočava se lumen kanalića sa glavicama i repovima pojedinačnih spermija. Ovakav nalaz ukazuje na aktivnu fazu spolne funkcije žlijezda iako je životinja uginula tijekom zime. Ovakav nalaz ide u prilog podacima koji ukazuju na sezonsko parenje u plavobijelog dupina, za razliku od dobrog dupina. Spolni ud plavobijelog dupina odgovara onom u dobrog dupina. Prema odnosu tkivnih elemenata pripada fibro-elastičnom tipu. Među domaćim sisavcima ovakav tip građe pojavljuje se u preživača i svinje

Predželudac plavobijelog dupina ima sluznicu bez žlijezda. U jetri se dobro vide multipli regulacijski krvožilni uređaji, opisani i u nekih vrsta kopnenih sisavaca i nekih vrsta riba. Gušterača ove vrste ne razlikuje se od one u dobrog dupina. Langerhansovi otočići su sitni u usporedbi s egzokrinim dijelom žlijezde.

Dorzalni rog sive tvari kralježnične moždine znatno slabije je razvijen nego ventralni što odgovara opisu u nekih drugih vrsta. Živčane stanice mozga pokazuju vrlo jaku aktivnost oksidativnih enzima što ukazuje na različite metaboličke putove za dobivanje energije. Neurohipofiza zauzima dio organa oko drška, pri čemu ona poput krakova urasta u tkivo adenohipofize koja zauzima najveći dio žlijezde. Ovakav odnos neurohipofize i adenohipofize sličan je onom u konja kod kojeg neurohipofiza zauzima područje oko drška. Mišićna vlakna pokazuju jaku aktivnost oksidativnih enzima. U koriju kože uočen rudiment dlačnog folikula.

ključne riječi: plavobijeli dupin, *Stenella coeruleoalba*, mikroskopska građa

9. SUMMARY

Histological and histochemical characteristics of some organs of the striped dolphin (*Stenella coeruleoalba*) from the Adriatic Sea

Histological and histochemical characteristics of the striped dolphin were investigated and compared with the other sea mammals, especially whales, and with the land mammals, especially man and domestic mammals. The bottlenosed dolphin as a resident species in the Adriatic Sea was included in this work as well, and as same morphological researches on bottlenosed dolphin was done before. We had the possibility to compare it with the striped dolphin.

Lymph nodes of investigated animals are different compared to most of the domestic animals. Lymph follicles are in cortex same as in medulla and they are not clearly separated. Thymus have not the lymph follicles which was described in some marine mammals, and in thymus medulla are more small Hassall corpuscles.

Special characteristic of the airway mucosa is higher amount of the elastic fibers. Elastic fibers were grouped in submucosal layer and layer near to the cartilage of the smallest airways. Openings of the terminal bronchs to the alveolar sacs have a well developed sphincter muscles which are highly positive on the oxidative enzymes. That muscles were present on the bronchiolar branching too, and can close its lumen completely. Double capillaries supply the interalveolar wall of the blood-air barrier.

The PAS-positive juxtaglomerular cells were present in the afferent arteriole of the renal corpuscle. The cells of the proximal tubules and cells of the distal tubules have a very high level of metabolic activity which was shown by positive reaction of the oxidative enzymes. The adrenal cortex of the striped dolphin is not so lobulated as in bottlenosed dolphin, and cells of the zona glomerulosa were arranged in the longitudinal layers. According that, cell arrangement of the adrenal cortex of the striped dolphin was similar to those of man, while cell arrangement in bottlenosed dolphin were more like to those of cow. One regressive corpus luteum on the ovarium surface was visible in the female striped dolphin. Each of the mammary glands terminate with one sinus, one papillary channel, papillary orifice and one papilla. Gland is lobulated with strong trabeculae of connective tissue.

Germinative epithelium of the seminiferous tubules consist of more cells layers without any lumen in the male striped dolphin. The reason is an inactive reproduction phase in this animal (even this animal died during the summer). Lumen

of the seminiferous channels in bottlenosed dolphin was full of spermatozoa even this animal died during the winter. This findings agree with the literature concerning a seasonality of mating of the striped dolphin, opposite to the bottlenosed dolphin. According to the presence of the different tissue elements, dolphin penis is of the fibro-elastic type like those of the domestic ruminants and swine.

Forestomach of striped dolphin have mucose layer without glands. Some multiple regulatory blood vessels arrangements were well developed in the liver and it was described in some other land mammals and some fishes, too. Pancreas of the striped dolphin was similar to those in bottlenosed dolphin. Langerhans islands were smaller than surrounding mucose glands.

Dorsal horn of the gray matter is less developed than ventral horn which was visible on the transverse section of the medula spinalis. Neural cells of the brain shown very high positive reaction on the oxydative enzymes because of the many methabolic pathways for energy supply. Posterior pituitary was arranged around hypophisal stalk and ingrove like crura to surrounding pituitary tissue. Antherior pituitary make majority of this organ. This relation of the antherior and posterior pituitary is simillar to those in dog and horse. Skeletal muscles were very positive in the oxydative enzymes, especially in glutamate dehidrogenase and even more succinate dehidrogenase. Intensity of those reactions showed high energy capacity of this cells with numerous mitohondria. Some rudimentary hair follicle was visible in the dermis of the skin.

key words: striped dolphin, *Stenella coeruleoalba*, histology

ŽIVOTOPIS

Rođen sam 23. Prosinca 1968. godine u Brčkom (Republika Bosna i Hercegovina).

Osnovnu školu završio sam u Gunji (Republika Hrvatska), a srednju Veterinarsku školu u Brčkom 1987. godine.

Nastavu na Veterinarskom fakultetu u Zagrebu počeo sam slušati akademske godine 1988/89. Veći dio studija bio sam aktivan kao demonstrator Zavoda za anatomiju, histologiju i embriologiju sudjelujući u nastavi iz histologije.

Na istom zavodu sam izradio i obranio diplomski rad, 10. lipnja 1997. godine, s naslovom “Histološka građa i prikaz aktivnosti nekih enzima glikogenskog tijela purana (*Meleagris gallopavo*) tijekom rasta”, pod mentorstvom prof. dr. sc. Hrvoja Gomerčića.

Poslijediplomski studij iz anatomije, histologije i embriologije upisao sam akademske godine 1997/98.

Na radno mjesto mlađeg asistenta primljen sam 4. lipnja 1998. godine. Nastavnu aktivnost ostvarujem sudjelovanjem u izvođenju nastave iz anatomije, a znanstvenu u okviru projekta “Istraživanje i zaštita sisavaca Jadranskog mora” u okviru kojeg sam sudjelovao u izradi više znanstvenih radova.